

Клинические рекомендации

# Киста почки у детей

Кодирование по Международной статистической классификации болезней и проблем, связанных со здоровьем: Q61.0 Врожденная одиночная киста почки  
N28.1 Киста почки, приобретенная

Возрастная группа: дети

Год утверждения: 202

Разработчик клинической рекомендации:

- **Союз педиатров России**
- **Ассоциация специалистов детских урологов-андрологов**
- **Российское общество детских урологов-андрологов**
- **Ассоциация медицинских генетиков**

## Оглавление

Оглавление	2
Список сокращений	3
Термины и определения	4
1. Краткая информация по заболеванию или состоянию (группе заболеваний или состояний)	5
1.1 Определение заболевания или состояния (группы заболеваний или состояний) .....	5
1.2 Этиология и патогенез заболевания или состояния (группы заболеваний или состояний).....	5
1.3 Эпидемиология заболевания или состояния (группы заболеваний или состояний)....	6
1.4 Особенности кодирования заболевания или состояния (группы заболеваний или состояний) по Международной статистической классификации болезней и проблем, связанных со здоровьем .....	7
1.5 Классификация заболевания или состояния (группы заболеваний или состояний)....	8
1.6 Клиническая картина заболевания или состояния (группы заболеваний или состояний).....	10
2. Диагностика заболевания или состояния (группы заболеваний или состояний), медицинские показания и противопоказания к применению методов диагностики.	12
2.1 Жалобы и анамнез .....	12
2.2 Физикальное обследование.....	13
2.3 Лабораторные диагностические исследования.....	14
2.4 Инструментальные диагностические исследования .....	15
2.5 Иные диагностические исследования .....	19
2.5.1. Дифференциальная диагностика.....	20
3. Лечение, включая медикаментозную и немедикаментозную терапии, диетотерапию, обезболивание, медицинские показания и противопоказания к применению методов лечения	20
3.1 Консервативное лечение .....	21
3.2 Хирургическое лечение.....	21
3.3 Иное лечение .....	24
4. Медицинская реабилитация и санаторно-курортное лечение, медицинские показания и противопоказания к применению методов медицинской реабилитации, в том числе основанных на использовании природных лечебных факторов.	25
5. Профилактика и диспансерное наблюдение, медицинские показания и противопоказания к применению методов профилактики	25
5.1 Профилактика .....	25
5.2 Вакцинация .....	25
5.3 Диспансерное наблюдение. ....	25
6. Организация оказания медицинской помощи	27
7. Дополнительная информация (в том числе факторы, влияющие на исход заболевания или состояния)	27
Критерии оценки качества медицинской помощи	28
Список литературы	29
Приложение А1. Состав рабочей группы по разработке и пересмотру клинических рекомендаций	32
Приложение А2. Методология разработки клинических рекомендаций	36
Приложение А3. Справочные материалы, включая соответствие показаний к применению и противопоказаний, способов применения и доз лекарственных препаратов, инструкции по применению лекарственного препарата	38
Приложение Б. Алгоритмы действий врача	40
Приложение Г1-ГН. Шкалы оценки, вопросники и другие оценочные инструменты состояния пациента, приведенные в клинических рекомендациях	42

## Список сокращений

- АГ – артериальная гипертензия
- АД – артериальное давление
- АДПКП – аутосомно-доминантный поликистоз почек
- АДТ – аутосомно-доминантный тип
- АЛТ – аланинаминотрансфераза
- АРПКП – аутомосно-рецессивный поликистоз почек
- АРТ – аутомосно-рецессивный тип
- АСТ – аспаратаминотрансфераза
- БРА – антагонисты рецепторов ангиотензина II (блокаторы рецепторов ангиотензина II)
- иАПФ – ингибитор ангиотензинпревращающего фермента
- ИМС – инфекция мочевой системы
- ИФА – иммуноферментный анализ
- КЗП – кистозные заболевания почек
- КТ – компьютерная томография
- МВП – мочевыводящие пути
- МКБ – Международная классификация болезней
- МНО – международное нормализованное отношение
- МРТ – магнитнорезонансная томография
- МСКТ – мультиспиральная компьютерная томография
- ПВ – протромбиновое время
- ПКП – простые кисты почек
- СКФ – скорость клубочковой фильтрации
- тХПН – терминальная хроническая почечная недостаточность
- УЗИ – ультразвуковое исследование
- ХБП – хроническая болезнь почек
- ЭКГ – электрокардиограмма
- Эхо КГ – эхокардиография
- САКУТ – синдром врожденных аномалий почек и мочевыводящих путей
- К/DOQI – (Kidney Disease Outcomes Quality Initiative) - Клинические практические рекомендации по Хроническому Заболеванию Почек

## Термины и определения

Специфические термины и определения не применяются

## 1. Краткая информация по заболеванию или состоянию (группе заболеваний или состояний)

### **1.1 Определение заболевания или состояния (группы заболеваний или состояний)**

Кистозная болезнь почек – это заболевание почек, характеризующееся наличием в паренхиме почек кист, разделенных как самой почечной тканью, так и соединительно-тканными прослойками.

Простая киста почки (ПКП) представляет собой округлое полостное образование находящееся вне и/или внутри почечной паренхимы, с гладкой поверхностью, однородным содержимым, не содержащих в своей структуре кальцинатов и других экзогенных очагов, не связанное с собирательной системой почки и не ассоциированное с системными заболеваниями (например, поликистоз) [1,2].

### **1.2 Этиология и патогенез заболевания или состояния (группы заболеваний или состояний)**

Простые кисты почек, как правило, односторонние и одиночные поражения, и их патогенез остается не полностью изученным. Известно, что развитие кистозных аномалий связывают с отклонениями в эмбриогенезе в первые недели внутриутробной жизни. На этом этапе возможны различные отклонения от нормального эмбрионального развития. При очень быстром росте одна из первичных чашечек может отшнуроваться от общего протока метанефроса и превратиться в изолированную полость. Так возникают парапельвикальные кисты. Если не происходит слияния первичных почечных канальцев с зачатками собирательных трубочек, а в остальном нефрон формируется нормально и даже начинает функционировать, то, не имея выхода в мочевыводящие пути, он расширяется и превращается в типичную ретенционную кисту. Кисты преимущественно локализируются первоначально в корковом слое почек и никогда не имеют сообщения с нижележащими выводными протоками.

Этиология и патогенез простых кист почек у детей доподлинно неизвестен. Возможным, но в настоящее время недоказанным объяснением появления простых кист почки является обструкция почечных канальцев или дивертикулов чашечек [3.].

Известен факт увеличения частоты обнаружения простых кист почки с возрастом.

Кисты почек могут проявляться как очаговое заболевание (простые и сложные почечные кисты), поражать всю почку (например, мультикистозная диспластическая

почка (МКДП) или кистозная дисплазия) или проявляться как двустороннее кистозное заболевание (например, аутосомно-рецессивный поликистоз почек (АРПКП) или аутосомно-доминантный поликистоз почек (АДПКП)).

У детей, в отличие от взрослых, большая доля кист почек обусловлена генетическими заболеваниями (например, *HNF1B* - ассоциированная нефропатия, различные цилиопатии и туберозный склероз), и у меньшего числа пациентов имеются простые кисты или приобретенная кистозная болезнь почек.

### **1.3 Эпидемиология заболевания или состояния (группы заболеваний или состояний)**

Простые кисты почек (ПКП) относительно редко встречаются в детском возрасте (особенно редки при рождении и в грудном возрасте), обнаруживаются в небольшом проценте случаев (распространенность 0,2%–2%), заболеваемость увеличивается с возрастом: 0,22% у детей, до 20% у 40-летних пациентов, и до 33% у лиц после 60 лет [1, K. McHugh, D.A. Stringer, D. Hebert, C.A. Babiak Simple renal cysts in children: diagnosis and follow-up with US Radiology, 178 (2) (1991), pp. 383-385 N. Terada, Y. Arai, N. Kinukawa, A. Terai The 10-year natural history of simple renal cysts Urology, 71 (1) (2008), pp. 7-11 G.V. Murthi, A.F. Azmy, A.G. Wilkinson Management of simple renal cysts in children J R Coll Surg Edinb, 46 (2001), pp. 205-207].

Простая киста почки обнаруживается чаще всего случайно, когда выполняется визуализационное исследование (обычно ультразвуковое исследование брюшной полости (комплексное) или ультразвуковое исследование почек, реже магнитно-резонансная томография органов брюшной полости, компьютерная томография органов брюшной полости и т.п.) в рутинном порядке или по каким-либо показаниям (плановые исследования внутриутробного ребенка или в рамках профилактических осмотров, а также при абдоминальной боли, подозрении на инфекцию мочевых путей и т.д.). Около 25% этих кист диагностируются пренатально или в течение первого года жизни. [3].

Распространенность простых кист в детской популяции, по разным данным, варьирует от 0,22 до 1% (описание серии случаев в когортах более 10 000 детей). [4,5,6,7]

Истинная распространенность может быть как выше, так и ниже, поскольку исследований со стандартизацией подходов к показаниям к ультразвуковому исследованию почек и технических аспектов не проводилось [1]. Исследования у взрослых свидетельствуют о том, что частота случайного обнаружения простых кист при

компьютерной томографии или магнитно-резонансной томографии выше, чем с помощью ультразвука [8].

Характерной особенностью простых кист является увеличение частоты их встречаемости с возрастом. Так, распространенность простых кист во взрослой популяции по данным различных авторов составляет от 4% до 41% [9,10].

У детей и взрослых есть несколько различий, касающихся клинического течения заболевания. Основным фактором риска у взрослых является кистозно-почечно-клеточный рак (ПКР) [N.S. Curry, S.T. Cochran, N.K. Bissada Cystic renal masses: accurate Bosniak classification requires adequate renal CT AJR Am J Roentgenol, 175 (2000), pp. 339-342 M.G. Harisinghani, M.M. Maher, D.A. Gervais, F. McGovern, P. Hahn, K. Jhaveri, *et al.* Incidence of malignancy in complex cystic renal masses (Bosniak category III): should imaging-guided biopsy precede surgery? AJR Am J Roentgenol, 180 (2003), pp. 755-758 M.C. Wallis, A.J. Lorenzo, W.A. Farhat, D.J. Bagli, A.E. Khoury, J.L. Pippi Salle Risk assessment of incidentally detected complex renal cysts in children: potential role for a modification of the Bosniak classification J Urol, 180 (2008), pp. 317-321]. Злокачественная трансформация кист почек в почечно-клеточную карциному, опухоль Вильмса или мультилокулярную кистозную карциному

почек у детей встречается очень редко [M.C. Wallis, A.J. Lorenzo, W.A. Farhat, D.J. Bagli, A.E. Khoury, J.L. Pippi Salle Risk assessment of incidentally detected complex renal cysts in children: potential role for a modification of the Bosniak classification J Urol, 180 (2008), pp. 317-321 M. Kubo, K. Iwashita, N. Oyachi, T. Oyama, T. Yamamoto Two different types of infantile renal cell carcinomas associated with tuberous sclerosis J Pediatr Surg, 46 (2011), pp. E37-E41 Y. Peng, L. Jia, N. Sun, J. Li, L. Fu, J. Zeng, *et al.* Assessment of cystic renal masses in children: comparison of multislice computed tomography and ultrasound imaging using the Bosniak classification system Eur J Radiol, 75 (2010), pp. 287-292].

#### **1.4 Особенности кодирования заболевания или состояния (группы заболеваний или состояний) по Международной статистической классификации болезней и проблем, связанных со здоровьем**

Q61.0 Врожденная одиночная киста почки

N28.1 Киста почки, приобретенная

## **1.5 Классификация заболевания или состояния (группы заболеваний или состояний)**

Кисты, растущие из ткани почки отличаются многообразием, поэтому очень важно понимать с какой группой кист мы имеем дело. Огромный вклад в создание классификации кист почки внес профессор Мортон Босняк (Morton A. Bosniak). В 1986 году он предложил классификацию кист почек, впоследствии названную в его честь, основанную на данных компьютерной томографии и позволяющую прогнозировать вероятность наличия в них злокачественного процесса. За время существования классификация претерпевала изменения и пересмотры. Последний пересмотр классификации был в 2019 году и дополнен данными магнитно-резонансной томографии [11]

### **Классификация кист почек по Босняк**

Согласно классификации кисты подразделяются на 5 групп:

I, II, IIF, III и IV.

#### ***Кисты почек группы Босняк I***

Особенности кисты первой группы по данным КТ

- 1) Тонкая стенка ( $\leq 2$  мм)
- 2) Жидкостное содержимое внутри
  - 1) Нет перегородок, отложения кальция или тканевых образований внутри кисты
  - 1) Стенка кисты может незначительно накапливать контрастное вещество

Особенности кисты первой группы по данным МРТ

- 1) Тонкая стенка ( $\leq 2$  мм)
- 2) Однородное жидкостное содержимое (интенсивность сигнала схожа с таковой у спинномозговой жидкости)
- 3) Нет перегородок или признаков отложения солей кальция
- 4) Стенка кисты может накапливать парамагнитный контрастный препарат.

#### ***Кисты почек группы Босняк II***

Особенности кисты второй группы по данным КТ

- 1) Единичные (менее трех) перегородки, толщиной менее 2х миллиметров
- 2) Перегородка и стенка могут накапливать контрастное вещество и содержать отложение солей кальция

Особенности кисты второй группы по данным МРТ

Сюда относятся три типа кист с тонкими стенками (<2 мм):

- 1) Кисты с малым количеством (1-3) перегородок, накапливающих контраст, или не накапливающих контраст, но с признаками отложения в них солей кальция
- 2) Кисты с однородным содержимым с заметным усилением сигнала в режиме T2W (похожим на спинномозговую жидкость) при бесконтрастной МРТ
- 3) Кисты с однородным содержимым с заметным усилением сигнала в режиме T1W (примерно в 2,5 раза превышающим нормальную интенсивность паренхиматозного сигнала) при МРТ без контрастирования

### ***Кисты почек группы БОСНЯК IIF***

Особенности кисты второй F группы по данным КТ

- 1) Стенка кисты толщиной 3 мм, накапливающая контрастное вещество.
- 2) Наличие множественных (более 4х) перегородок толщиной стенки менее 2 миллиметров, накапливающих контрастное вещество.

Особенности кисты второй F группы по данным МРТ

К данной группе относятся два типа кист:

- 1) Кисты с толщиной стенки или перегородки 3 мм с накоплением контраста, либо множество ( $\geq 4$ ) гладких тонких ( $\leq 2$  мм) накапливающих контраст перегородок.
- 2) Кисты, которые местами имеют повышенный сигнал при МРТ без контраста в режиме T1W с подавлением жира.

### ***Кистовидное образование почки группы Босняк III***

Особенности кисты третьей группы по данным КТ

- 1) Стенка или перегородки кисты толщиной более 4 миллиметров, накапливают контрастное вещество
- 2) Стенка или перегородки толщиной менее 3 мм, но с тупым углом выпуклости тканей в просвет кисты.

Особенности кисты третьей группы по данным МРТ

- 1) Одна или более стенки кисты толщиной более 4 мм.
- 2) Усиление неровности или выпуклости, выпуклое выпячивание с тупыми краями  $\leq 3$  мм)

#### ***Кистовидные образования почки группы Босняк IV***

Особенности кисты четвертой группы по данным КТ

- 1) Жидкостное образование почки с тканевыми узлами более 4 мм с выпуклостью с тупыми углами.
- 2) Узлы любой толщины, но с накоплением контрастного вещества и острыми углами.

Особенность кисты четвертой группы по данным МРТ

- 1) Один или несколько накапливающих контраст тканевых узелков.
- 2) Выпуклое выпячивание  $\geq 4$  мм с тупыми краями или выпуклый выступ любого размера с острыми краями.

### **1.6 Клиническая картина заболевания или состояния (группы заболеваний или состояний)**

Одиночные (простые) кисты почек, как правило, являются случайной находкой и могут быть диагностированы с помощью ультразвукового исследования как пренатально, так и постнатально. Кисты с дополнительными признаками, такими как твердые компоненты, перегородки или утолщенные стенки, следует считать сложными кистами.

В большинстве случаев простые кисты почек имеют бессимптомное течение. Однако, в некоторых случаях кисты почек могут иметь клинические проявления:

- вызывать болевой синдром (при кистах больших размеров) в связи с компрессией близлежащих органов
- вызывать спонтанную гематурию
- инфицироваться и/или нагнаиваться, вызывая клинику острого воспалительного процесса в организме
- быть причиной артериальной гипертензии
- быть причиной инфекции мочевыводящих путей
- пальпироваться в виде образования (пальпируемая опухоль) в брюшной полости

[12,13,14]

Простые кисты могут диагностироваться у плода и далее претерпеть инволюцию еще до рождения [15].

Клиническая симптоматика обычно возникает в связи с осложнениями кистозного поражения почек: кровоизлияниями, разрывом кисты, инфицированием, нагноением.

Иногда единственной симптоматикой простой почечной кисты может быть асимптоматическая гематурия [16].

Исследования по отслеживанию естественного течения пренатально обнаруженных «простых» кист свидетельствуют о том, что часть таких образований, особенно если диаметр кисты составляет более 20 мм в пренатальном периоде, требуют особого внимания врача. Одиночная киста в нормальной почке может быть первым проявлением поликистоза почки или, в редких случаях, онкологической патологии. С другой стороны, это может быть «простое» саморазрешающееся образование или бессимптомная находка, не требующие медицинского вмешательства. [17,18].

*Дифференциальная диагностика* включает другие кистозные заболевания (одиночная киста может быть первым проявлением генетического кистозного поражения почек или, в редких случаях, злокачественного новообразования), дивертикулы чашечки, гидрокаликс, кистозные дисплазии и — очень редко — эхинококковые кисты. [19].

Дифференциальная диагностика представлена в разделе 2.5.1.

Ребенку с впервые диагностированной кистой одной почки требуется подробный медицинский и семейный анамнез, тщательное клиническое обследование и, по крайней мере, одно обследование в динамике. Таким образом, простые кисты следует считать диагнозом исключения.

Протеинурия при простых врожденных кистах составляет 10,1%, артериальная гипертензия 7,4%, снижение функции почки 8,4%. Уровень доказательности в литературных данных слабый и только 11% исследований содержат большое количество наблюдений [Renal function in children with a congenital solitary functioning kidney: A systematic review Kelly Ann Hutchinson, Lyra Halili, Andre Guerra, Pavel Geier, Melise Keays, Luis Guerra. Journal of Pediatric Urology (2021) 17, 556e565]

## **2. Диагностика заболевания или состояния (группы заболеваний или состояний), медицинские показания и противопоказания к применению методов диагностики.**

*Критерием постановки диагноза простой кисты почки является обнаруженное во время ультразвукового (Ультразвуковое исследование почек, Дуплексное сканирование артерий почек) одностороннее округлое, тонкостенное, анэхогенное образование с отсутствием септ, не связанное с собирательной системой почки и не имеющее кровотока [7,18].*

*После выполнения компьютерной томографии почек и верхних мочевыводящих путей с внутривенным болюсным контрастированием и определением плотности содержимого жидкостного образования за период исследования в единицах Хаунсфилда для исключения связи с полостной системой почки, и проведением отсроченных экскреторных урограмм (компьютерной томографии почек и верхних мочевыводящих путей с внутривенным болюсным контрастированием) или магнитно-резонансной томографии почек с контрастированием, удается дифференцировать простую кисту почки от дивертикула чашечки и определить объемную локализацию.*

*Поскольку простые кисты у детей встречаются достаточно редко, их обнаружение может явиться предвестником основного заболевания (поликистозная болезнь почек, злокачественная опухоль почки) [20].*

*В связи с этим, при первичном обследовании ребенка с выявленной простой кистой необходимо проведение дифференциальной диагностики с другими кистозными поражениями почек, рассматривая простую кисту почки, как диагноз исключения. [18].*

*При первичном обследовании ребенка с простой солитарной кистой необходимо учитывать ряд клинических находок (множественные кисты, двусторонние кисты почек, врожденные аномалии развития, в том числе, мочеполовой системы, другие структурные нарушения мочеполовой системы, наличие артериальной гипертензии, изменения в анализах мочи), данных анамнеза (наличие в семейном анамнезе кистозных поражений почек) и жалоб (боль в боку, боль в животе). Все это может свидетельствовать о диагнозе, отличном от диагноза простой солитарной кисты.*

### **2.1 Жалобы и анамнез**

Жалобы: см. подраздел «Клиническая картина».

Анамнез.

Поскольку одиночная простая киста почки может быть начальным проявлением генетического заболевания, необходимо уточнить семейный анамнез на предмет АДПКП/поликистозного поражения почек.

Наиболее частым наследственным заболеванием, приводящим к прогрессированию кист и развитием в дальнейшем хронической болезни почек является аутосомно-доминантный поликистоз почек (АДПКП) [21]. Однако, в ряде случаев, родитель, больной АДПКП может об этом не знать. Поэтому, при сборе анамнеза необходимо уточнять анамнез родителя на наличие ранней гипертонии или семейного анамнеза на наличие раннего инсульта, как последствия аневризмы головного мозга. Более редкие наследственные заболевания, приводящие к возникновению кист - туберозный склероз, синдром Барде-Бидля, синдром Беквита-Видеманна, ювенильный нефронофтиз и др [22].

## **2.2 Физикальное обследование**

*При физикальном обследовании необходимо обратить внимание на наличие признаков снижения функции почек (цвет кожи, отеки, повышенное артериальное давление и др.), а также на проявления наследственных заболеваний, например, полидактилии при синдроме Барде-Бидля, ангиокератом при туберозном склерозе и т.д. [23]. При достаточно больших размерах киста может определяться пальпаторно как образование в брюшной полости.*

*Обследование органов брюшной полости и забрюшинного пространства рекомендуется начинать с поверхностной пальпации. Пальпация области почек (Пальпация при патологии почек и мочевыделительной системы) выполняется в положении лежа на спине и/или на боку, а также стоя. Во время осмотра возможна болезненность в поясничных областях и брюшной полости, пальпация «опуховидного» образования (при больших кистах почки). Болезненность при обследовании пациента свидетельствует о возможной компрессии кистой близлежащих органов, обструкции верхних мочевыводящих путей.*

*Даже при отсутствии указаний на наследственный характер кист пациент должен быть тщательно осмотрен для выявления следующих клинических признаков, указывающих на генетический/врожденный характер патологии:*

*- отклонения ростовых показателей, повышение артериального давления, изменения в анализах мочи;*

- множественность кист и/или их билатеральная локализация;
- размер почки (увеличенная или маленькая почка);
- экзогенность почки
- наличие признаков врожденных аномалий почек и мочевыводящих путей (пузырно – мочеточниковый рефлюкс, обструкция лоханочно-мочеточникового соустья)
- наличие симптомов, таких как инфекция мочевых путей, макрогематурия и др.[1]

### **2.3 Лабораторные диагностические исследования**

- Рекомендовано детям с выявленной простой кистой почки проведение Общего (клинического) анализа крови развернутого с целью проведения ранней дифференциальной диагностики с заболеваниями почек, сопровождающихся образованием кист и выявления сопутствующих изменений. [1,24, 25].

**Уровень убедительности рекомендаций С (уровень достоверности доказательств – 5)**

**Комментарий:** *Наличие изменений в анализе крови общеклиническом (Общий (клинический) анализ крови развернутый), характерных для анемии свидетельствует больше о наличии наследственных кистозных поражений почек [1,24, 25].*

- Рекомендовано с диагностической целью детям с простой кистой почки проведение общего (клинического) анализа мочи. [1,24,25].

**Уровень убедительности рекомендаций С (уровень достоверности доказательств – 5)**

**Комментарий:** *По имеющимся данным, у большинства пациентов (84%) с простой кистой почки отклонений в общем (клиническом) анализе мочи не отмечается. [12].*

*Наличие в анализе мочи общеклиническом протеинурии указывает на проведение дальнейшего диагностического поиска, так как протеинурия, как правило, не характерна для пациентов с простой солитарной кистой почки. [1,4,12;24, 25*

*В то же время гематурия может возникать и у пациентов с диагностированной простой кистой почки, вплоть до макрогематурии при разрыве почечной кисты. [7,12].*

*При простых кистах, осложненных мочевой инфекцией, может выявляться лейкоцитурия. [7,12].*

- Рекомендовано детям с простой кистой почки с диагностической целью проведение Исследования уровня креатинина в крови, исследования уровня мочевины в крови с целью уточнения наличия признаков снижения почечной функции. [1,12,24, 25].

**Уровень убедительности рекомендаций С (уровень достоверности доказательств – 5)**

**Комментарий:** *Повышение уровня креатинина в сыворотке крови не характерно для пациентов с простой кистой почки и указывает на наличие другого хронического заболевания почек. [1,12;]*

- Рекомендовано детям с простой кистой почки селективное исследование кислотно-основного состояния и газов крови при первичном обследовании с целью своевременной диагностики метаболического ацидоза [1].

**Уровень убедительности рекомендаций С (уровень достоверности доказательств – 5)**

**Комментарий:** *Метаболический ацидоз указывает на наличие хронической болезни почек, так как он не характерен для простой почечной кисты. [1].*

**Показания к другим лабораторным исследованиям определяются перечнем заболеваний, с которыми проводится дифференциальный диагноз.**

#### **2.4 Инструментальные диагностические исследования**

*Как уже отмечено ранее, у детей, кисты почек являются, как правило, случайными находками во время проведения ультразвукового исследования, либо диагностируются при целенаправленном обследовании при появлении жалоб (боль в животе, боку, пальпация опухолевого образования в животе, признаки инфекции мочевых путей, гематурия).*

*Простая киста почки может быть обнаружена как пренатально, так и постнатально у ребенка любого возраста.*

*У внутриутробного ребенка киста почки может быть диагностирована с помощью ультразвукового исследования плода уже на 14-16 неделе гестации [26]. При визуализации почек плода подозрение на кисту может вызвать их увеличение и/или гиперэхогенность. Маловодие, уменьшение объема легких, другие экстраренальные проявления свидетельствует в пользу врожденной патологии [18].*

*При подозрении на кисту почки должно быть проведено исследование всего мочевыводящего тракта (Ультразвуковое исследование почек и ультразвуковой исследование мочевыводящих путей (Ультразвуковое исследование мочеточников, Ультразвуковое исследование мочевого пузыря/Ультразвуковое исследование мочевого пузыря с определением остаточной мочи), при необходимости – например,*

компьютерной томографии почек и верхних мочевыводящих путей с внутривенным болюсным контрастированием, по показаниям)) для исключения сопутствующих заболеваний. Размеры почек, полученные в ходе исследования, сопоставляются с референсными значениями. Обнаруженная киста исследуется на предмет выявления признаков кровотечения, инфекции или злокачественного новообразования, признаками которого являются кальцификация, утолщение стенок, наличие септ, эхогенных включений внутри кисты, а также усиление кровотока в септах и в стенках самой кисты. [18].

Для лучшей визуализации следует использовать конвексный датчик с частотой более 7 МГц (в положении лежа на спине - датчик сбоку) и линейный датчик с частотой более 10 МГц (в положении лежа на животе - датчик на спине). Низкочастотный датчик может потребоваться для детей старшего возраста или страдающих ожирением. [18].

- Рекомендовано пациентам при подозрении на наличие кисты почки или с выявленной ранее простой кистой почки с диагностической целью показано проведение Ультразвукового исследования почек с/или ультразвуковым исследованием мочевыводящих путей с доплерографией (Дуплексное сканирование артерий почек) [1,12,18; 24, 25].

#### **Уровень убедительности рекомендаций С (уровень достоверности доказательств – 5)**

**Комментарии:** При ультразвуковом исследовании простая киста выглядит как округлое гладкое, тонкостенное (<1 мм) образование с однородным содержимым. Септы кальцификаты, эхогенные включения или солидные компоненты не характерны. Простая киста не связана с собирательной системой почки и не имеет кровотока.

Простые кисты диагностируются в любом месте паренхимы, однако, чаще визуализируются в верхнем полюсе правой почки, контрлатеральная почка обычно интактна. [1,12,18,27,28].

- Рекомендовано проведение компьютерной томографии почек и верхних мочевыводящих путей с внутривенным болюсным контрастированием и выполнением отсроченных снимков в экскреторной фазе (экскреторная урография (внутривенная урография)) не ранее 20 минут после введения контраста для дифференциальной диагностики с дивертикулами чашечек [14,29,30,31,32]

**Уровень убедительности рекомендаций В (уровень достоверности доказательств – 4)**

**Комментарии:** *позволяет получить полную информацию о состоянии паренхимы почки, верхних мочевых путей, о расположении, форме кист, выявить/исключить сообщения кисты с полостной системой почки, соотношении их с чашечно-лоханочной системой почки и магистральными сосудами, косвенно судить о содержимом полости кист [29]. На отсроченных снимках простая киста почки не контрастируется. Наличие же контраста в кистозной полости свидетельствуют о наличии сообщения с коллекторной системой почки и может расцениваться как дивертикул чашечки [33].*

- Рекомендовано при выявлении у пациента простой кисты, размер которой превышает 2,5 см в дальнейшем проведение обследования с целью исключения или подтверждения диагноза АДПКП, даже несмотря на отсутствие семейного анамнеза по данному заболеванию [34].

**Уровень убедительности рекомендаций С (уровень достоверности доказательств – 4)**

**Комментарии:** *Было показано, что при размерах кисты более 2,5 см вероятность диагностики АДПКП составляет 75% [34].*

- Рекомендовано при выявлении простой кисты почки проведение ультразвукового исследования органов брюшной полости (комплексного) с целью выявления экстраренальных признаков, характерных для других кистозных поражений почек [23; 35].

**Уровень убедительности рекомендаций С (уровень достоверности доказательств – 5)**

**Комментарий:** *при проведении исследования необходимо обращать внимание на наличие кист печени, поджелудочной железы, особое внимание следует уделять кистам печени, кистозной дилатации желчных протоков. Фиброз печени, признаки портальной гипертензии (спленомегалия, коллатеральное кровообращение, направление и скорость потока при доплерографии воротной вены (Дуплексное сканирование нижней полой вены и вен портальной системы)), гипоплазия поджелудочной железы или аплазия хвоста поджелудочной железы также являются экстраренальными проявлениями заболеваний почек, сопровождающихся образованием кист. [23,23;36,37,38].*

- Рекомендовано при выявлении простой кисты почки проведение ультразвукового исследования органов малого таза (ультразвуковое исследование ультразвуковое

исследование мочевого пузыря, ультразвуковое исследование матки и придатков трансабдоминальное/ультразвуковое исследование предстательной железы), с целью выявления экстраренальных признаков, характерных для других кистозных поражений почек (для дифференциальной диагностики). [23,35]

**Уровень убедительности рекомендаций С (уровень достоверности доказательств – 5)**

**Комментарий:** *Осмотр органов малого таза (ультразвуковое исследование мочевого пузыря, ультразвуковое исследование матки и придатков трансабдоминальное/ультразвуковое исследование предстательной железы) так же является стандартом обследования при выявлении простых кист почек. Такие находки, как, гематокальпос, кисты семенных пузырьков и другие аномалии развития органов малого таза являются показаниями для расширенного обследования пациента с целью установления окончательного диагноза. [39,40,41,42,43].*

- Не рекомендовано при отсутствии признаков, не типичных для простой кисты рутинное проведение магнитно-резонансная томография почек с контрастированием (МРТ) – проводится по показаниям и при возможности - с дифференциально-диагностической целью [1,18,44,45].

**Уровень убедительности рекомендаций С (уровень достоверности доказательств – 5)**

**Комментарий:** *Магнитно-резонансная томография почек с контрастированием показана при [1,44]:*

- больших кистах у маленьких детей;
- при наличии какой – либо ярко выраженной симптоматики (например, гематурия);
- подозрению на наличие злокачественной опухоли,
- при туберозном склерозе
- для оценки размеров почки в первую очередь при аутосомно-доминантной поликистозной болезни почек, так как позволяет более точно оценить размер почки в отличие от ультразвуковой диагностики;
- при дифференциальной диагностике простой кисты почки с дивертикулом почечной чашечки. [45].
- при недостаточной информативности или недоступности компьютерной томографии почек и верхних мочевыводящих путей с внутривенным болюсным контрастированием

*Данные исследования являются дорогими, не всегда доступны и оправданы. К тому же, в случае простой кисты, как правило, достаточно повторных ультразвуковых исследований (ультразвуковое исследование почек и ультразвуковое исследование мочевыводящих путей в динамике через определенные промежутки времени [1].*

*Анестезиологическое пособие (включая раннее послеоперационное ведение)- при состояниях, мешающих сохранять неподвижное состояние на протяжении необходимого промежутка времени.*

***Показания к другим инструментальным исследованиям определяются перечнем заболеваний, с которыми проводится дифференциальный диагноз.***

### **2.5 Иные диагностические исследования**

- Пациентам с единичной простой кистой и с неподтвержденным заболеванием почек генетическое обследование проводить не рекомендуется ввиду отсутствия целесообразности [1].

**Уровень убедительности рекомендаций С (уровень достоверности доказательств – 5)**

**Комментарий:** *Обнаружение солитарной кисты интактной почки при пренатальном скрининге при условии отсутствия внепочечных аномалий не является показанием для пренатальной генетической диагностики, как пренатальном, так и в постнатальном периоде, так как вероятность обнаружения мутаций в генах достаточно низка, особенно при отрицательном семейном анамнезе АДПКП [23; 46].*

- Молекулярно-генетическое исследование (например, обнаружение мутации в гене *PKD1*) рекомендовано проводить пациентам с простой кистой почки и наличием симптомов, либо в случае увеличения количества кист в динамике даже при отсутствии указаний на наличие кистозных заболеваний почек в семейном анамнезе (необходимость и объем исследований определяется врачом-генетиком (прием (осмотр, консультация) врача-генетика первичный/повторный) [46].

**Уровень убедительности рекомендаций С (уровень достоверности доказательств – 5)**

***Остальные обследования и консультации специалистов проводятся по показаниям в процессе проведения дифференциальной диагностики и выявления сопутствующей патологии у пациентов с простой кистой почки.***

### 2.5.1. Дифференциальная диагностика

- Рекомендуется, поскольку простая киста почки может являться дебютом заболеваний, сопровождающихся прогрессирующим кистозным поражением почечной паренхимы, всем пациентам проводить дифференциальную диагностику со следующими нозологическими формами:

1. Поликистозные заболевания почек/цилиопатии:

- АДПКП

- АРПКП

- прочие цилиопатии (в т.ч. ювенильный нефрофтизис, синдром Жубера (редко))

2. Туберозный склероз.

3. Кистозная дисплазия

- кистозная дисплазия, ассоциированная с врожденными аномалиями почек и мочевыводящих путей

- HNF1B – ассоциированные заболевания почек

- кистозная дисплазия/ мультикистозная почка, ассоциированная с синдромными нарушениями

4. Дивертикул почечной чашечки (см. раздел -2,4).

5. Приобретенные кисты (посттравматические кисты, кисты в результате инфекционного воспаления, злокачественного процесса) [24]

**Уровень убедительности рекомендаций С (уровень достоверности доказательств – 5)**

**Комментарии:** нозологии для дифференциальной диагностики выбираются в соответствии с клинической симптоматикой. Схема дифференциальной диагностики ПКП с АДПКП представлена в Приложении Б

### **3. Лечение, включая медикаментозную и немедикаментозную терапии, диетотерапию, обезболивание, медицинские показания и противопоказания к применению методов лечения**

Большинство бессимптомно текущих кист почек требуют лишь динамического наблюдения как за характеристиками кисты, так и тенденциями изменения клинических симптомов, течением артериальной гипертензии, азотовыделительной функцией почек [K McHugh, DA Stringer, D Hebert, et al. Simple renal cysts in children:

*diagnosis and follow-up with US Radiology, 178 (1991), p. 383. F O'Kelly, K McAlpine, N Abdeen, et al. The prevalence, clinicodemographics, and outcomes of incidental and symptomatic renal cysts in a pediatric cohort undergoing ultrasonography J Urol, 202 (2019), p. 394].*

*У детей Wallis и соавт. рекомендовали динамическое наблюдение при всех кистах ниже II степени и дальнейшую визуализацию (КТ или МРТ) при кистах III или IV степени [GM Israel, MA Bosniak An update of the Bosniak renal cyst classification system Urology, 66 (2005), p. 484. T Chandrasekar, AE Ahmad, K Fadaak, et al. Natural history of complex renal cysts: clinical evidence supporting active surveillance J Urol, 199 (2018), p. 633. IG Schoots, K Zaccai, MG Hunink, et al. Bosniakclassification for complex renal cysts reevaluated: asystematic review J Urol, 198 (2017), p. 12].*

*Показаниями к хирургическому лечению являются изменения кисты, нарастающие клинические проявления, подозрение на опухолевый процесс.*

### **3.1 Консервативное лечение**

*Консервативное лечение солитарной кисты как нозологической формы не проводится. Пациентов наблюдают в динамике с целью уточнения диагноза (например, в случаях, когда солитарная киста является первым признаком поликистоза почек) и предотвращения осложнений, в т.ч., развития хронической болезни почек (см. разделы 2.5 Инструментальные диагностические исследования и 5.2 Диспансерное наблюдение).*

*При ХБП лечение проводится в соответствии с действующими клиническими рекомендациями*

### **3.2 Хирургическое лечение**

*Почечные кисты имеют тенденцию к увеличению количества и размера с возрастом, в то время как спонтанная регрессия крайне редка. В случае установленного диагноза простой одиночной почечной кисты у ребенка в большинстве своем лечения не требуется, выбирается тактика длительного наблюдения, поскольку осложнения встречаются достаточно редко[47].*

*На сегодняшний день отсутствуют абсолютные показания к хирургическому вмешательству при простых одиночных кистах у детей. [48].*

*Однако, наличие таких симптомов, как быстрое увеличение размеров кисты, гематурия, появление артериальной гипертензии, болевой синдром присоединение инфекций формируют показания для хирургического вмешательства. [12,47,49].*

*Подходы к использованию хирургических методик так же варьируют от малоинвазивных вмешательств (транскутанная пункция с проведением склеротерапии) до эндовидеохирургической (лапароскопической, ретроперитонеоскопической, роботизированной) декортации (фенестрации) кисты. При этом же, применение минимально инвазивных методов хирургического лечения является приоритетным для детской хирургии [32,50].*

- Рекомендуется хирургическое лечение у детей кисты почки больших размеров с интрапаренхиматозным, парапельвикальным, кортикальным и субкортикальным расположением [32,50]

**Уровень убедительности рекомендаций С (уровень достоверности доказательств – 4)**

**Комментарий:**

*«Большой размер кисты» понятие относительное и требует индивидуального рассмотрения для каждого пациента, а также напрямую зависит от таких факторов как возраст пациента, размер почки, соотношения размеров кисты к размеру почки (или площади кисты относительно площади паренхимы почки). Хирургическое лечение применяют при кистах размерами более 3 см [31,32].*

- Рекомендовано выполнение пункционного дренирования, склерозирование кисты почки (транскутанная пункция кисты с аспирацией содержимого и одномоментным введением препарата, обладающего склерозирующим действием) (проводится под контролем ультразвукового исследования), например #95% этанол\*\* (концентрат для приготовления раствора для наружного применения). Показанием к операции являются крупные кисты почек с кортикальным и субкортикальным расположением [29,32,51].

**Уровень убедительности рекомендаций С (уровень достоверности доказательств – 4)**

**Комментарий:**

- *«Крупная киста» понятие относительное и требует индивидуального рассмотрения для каждого пациента, а также напрямую зависит от таких факторов как возраст пациента, размер почки, соотношения размеров кисты к размеру почки (или площади кисты относительно площади паренхимы почки)*
- *Хирургическое лечение применяют при кистах размерами более 3 см [31,32].*

*техника операции: операция выполняется в положении пациента на животе с подложенным под грудь валиком или в положении пациента на боку. При ультразвуковом исследовании почки оцениваются размеры, расположение кисты. Далее с помощью навигатора рассчитывается траектория прохождения пункционной иглы. Для пункции используются специальные наборы пункционные для дренирования полостных образований (стиллет-катетер) с катетером типа «свиной хвост» (пункционные наборы для нефростомии 8-10 Ch). После попадания в полость кисты выполняется аспирация содержимого и вводится препарат, обладающий склерозирующим действием, например этанол 95% в объеме 25 - 75% от полученного объема с экспозицией от 5-15 минут [31, 32]. Кратность введения определяется индивидуально.*

*Положительным результатом лечения является регрессия кисты или уменьшение ее размеров более чем на 50%*

*Во время пункции игла может проходить в непосредственной близости от магистральных сосудов и чашечно-лоханочной системы почки, поэтому очень важно выбрать направление иглы таким образом, чтобы не повредить вышеуказанные структуры.*

- Не рекомендовано рутинное проведение простой пункционной аспирации содержимого кисты в связи с тем, что простая аспирация содержимого кисты имеет значительно меньшую эффективность [52]

**Уровень убедительности рекомендаций С (уровень достоверности доказательств – 3)**

**Комментарии:** *аспирация, в большинстве случаев, должна сопровождаться инъекцией препарата, обладающего склерозирующим действием для разрушения эпителия почечной кисты. В редких случаях (при перипельвикальном расположении кисты) допускается проведение простой пункционной аспирации содержимого кисты.*

- Рекомендовано выполнение видеолaparоскопической (лапароскопической, ретроперитонеоскопической, роботизированной) декорткации (фенестрации) кисты (Иссечение кисты почки лапароскопическое)) при кистах почек больших размеров с кортикальным, субкортикальным, парапелвикальным расположением [47,53]

**Уровень убедительности рекомендаций С (уровень достоверности доказательств – 4)**

**Комментарии:**

○ «Крупная киста» понятие относительное и требует индивидуального рассмотрения для каждого пациента, а также напрямую зависит таких факторов как возраст пациента, размер почки, соотношения размеров кисты к размеру почки (или площади кисты относительно площади паренхимы почки)

○ Хирургическое лечение применяют при кистах размерами более 3 см [31,32].

○ Не показано применение пункционного метода (пункционного дренирования, склерозирование кисты почки) при парапелвикальном расположении кист в связи с рисками повреждения сосудистых и полостных структур почки. Поэтому хирургическое вмешательство должно выполняться под визуальным эндоскопическим (лапароскопическим) контролем.

• Рекомендовано выполнение видеоэндохирургической (лапароскопической, ретроперитонеоскопической, роботизированной) декорткации (фенестрации) кисты (Иссечение кисты почки лапароскопическое) при безуспешных попытках пункционного склерозирования кист [33,47].

**Уровень убедительности рекомендаций С (уровень достоверности доказательств – 4)**

**Комментарии:** одним из показаний к лапароскопической декорткации кист является безуспешные ранее попытки склерозирования кист, рецидив кист после склерозирования [33,47].

• Рекомендовано выполнение видеоэндохирургической (лапароскопической, ретроперитонеоскопической, роботизированной) декорткации (фенестрации) кисты (Иссечение кисты почки лапароскопическое) при быстром росте кист [33,47]

**Уровень убедительности рекомендаций А (уровень достоверности доказательств – 1)**

• Рекомендовано выполнение видеоэндохирургической (лапароскопической, ретроперитонеоскопической, роботизированной) декорткации (фенестрации) кисты (Иссечение кисты почки лапароскопическое) при симптоматических кистах (наличии болевого синдрома в области поясницы и/или живота, макрогематурия, сдавление кистой верхних мочевыводящих путей, артериальной гипертензии) [47,53]

**Уровень убедительности рекомендаций С (уровень достоверности доказательств – 4)**

### **3.3 Иное лечение**

*Не применимо*

**4. Медицинская реабилитация и санаторно-курортное лечение, медицинские показания и противопоказания к применению методов медицинской реабилитации, в том числе основанных на использовании природных лечебных факторов.**

*Не проводится*

**5. Профилактика и диспансерное наблюдение, медицинские показания и противопоказания к применению методов профилактики**

**5.1 Профилактика**

*Специфической профилактики не существует.*

**5.2 Вакцинация**

*Одиночная киста почки не является противопоказанием к проведению вакцинации с использованием вакцин любого типа, а также для вакцинации против коронавирусной инфекции нового типа (COVID-19), в соответствии с инструкциями к препаратам*

**5.3. Диспансерное наблюдение.**

*При выявлении простой одиночной кисты у ребенка показано динамическое/диспансерное наблюдение без активного медицинского вмешательства, поскольку, как было сказано выше, осложнения развиваются редко, а опасность злокачественного перерождения таких кист практически сведена к нулю [1; 34,54,55].*

*При этом, в отличие от взрослых, у детей рост простой почечной кисты может быть очень быстрым, что приводит к осложнениям, в виде сдавления почки, почечных сосудов, разрыву кисты и т.д. [48].*

*Следует помнить, что ключевым фактором в выработке алгоритма наблюдения ребенка с простой кистой почки является то, что дебют АДПКП имеет схожую ультразвуковую картину, и для окончательного его исключения необходимо проведение серии регулярных ультразвуковых и лабораторных исследований. Кроме того, 10-15% пациентов с АДПКП имеют отрицательный семейный анамнез.*

- Рекомендовано проведение динамического/диспансерного наблюдения за пациентом с диагностированной простой кистой почки (Диспансерный прием (осмотр, консультация) врача-детского уролога-андролога/ Диспансерный прием (осмотр, консультация) врача-уролога/Диспансерный прием (осмотр, консультация) врача - детского хирурга и Диспансерный прием (осмотр, консультация) врача-педиатра/Диспансерный прием (осмотр, консультация) врача общей практики (семейного врача)) и/или Диспансерный прием (осмотр, консультация) врача-нефролога), в том числе с измерением артериального давления на периферических артериях с целью своевременной диагностики артериальной гипертензии. [1].

**Уровень убедительности рекомендаций С (уровень достоверности доказательств 5)**

**Комментарии:** *в среднем, ежегодно, при необходимости, чаще.*

- Рекомендовано при динамическом/диспансерном наблюдении за пациентом с диагностированной простой кистой почки ежегодное проведение ультразвукового исследования почек и ультразвукового исследования мочевыводящих путей с целью оценки роста кист, их количества, изменения их характера, своевременной диагностики дебюта АДПКП. [1]

**Уровень убедительности рекомендаций С (уровень достоверности доказательств 5)**

**Комментарии:** *Ежегодное обследование должно быть продолжено в течение 5 лет и/или по достижении возраста 15 лет. При отсутствии изменений можно говорить об окончательном установлении диагноза простой кисты почки. В дальнейшем ежегодное ультразвуковое исследование почек и мочевыводящих путей может быть прекращено и проводится только по показаниям. [1].*

- Рекомендовано пациентам, у которых при динамическом наблюдении не отмечается отрицательной динамики ультразвуковой картины кист или отсутствует артериальная гипертензия, проводить лабораторное обследование с частотой, в среднем, 1 раз в год, при наличии показаний – чаще (услуги – см. в комментарии) [1].

**Уровень убедительности рекомендаций С (уровень достоверности доказательств 5)**

**Комментарий:** *у пациента с простой кистой почки с целью исключения/подтверждения иных поражений почек, в т.ч., дебюта АДПКП проводятся следующие исследования:*

- *Общий (клинический) анализ мочи,*
- *Общий (клинический) анализ крови развернутый,*
- *Исследование уровня креатинина в крови,*

- *Исследование кислотно-основного состояния и газов крови. [1,24; 25].*

**Схема диагностики представлена в Приложении Б.**

## **6. Организация оказания медицинской помощи**

Детям с кистой почки, в зависимости от необходимости, может быть оказана медицинская помощь любого вида, условия, формы, предусмотренных законодательством Российской Федерации.

Пациенты с кистой почки должны состоять на диспансерном учете, получая первичную медико-санитарную помощь в амбулаторно-поликлинических условиях. Основным условием оказания помощи пациенту с МКБ должно быть обеспечение постоянного наблюдения и своевременная госпитализация.

Ребенок наблюдается врачом-педиатром/врачом общей практики (семейным врачом), врачом-детским урологом-андрологом/врачом-урологом/врачом-детским хирургом, врачом-нефрологом, с участием, при необходимости, врача-генетика и врачей других специальностей (например, врача-оториноларинголога, врача-сурдолога-оториноларинголога, врача-детского стоматолога/врача-стоматолога, врача-офтальмолога, врача-акушера-гинеколога и др.).

### **Показания для плановой госпитализации:**

- 1) Необходимость оперативного вмешательства;
- 3) Необходимость диагностики, требующей нахождения ребенка в стационаре

### **Показания для экстренной госпитализации:**

- 1) Некупируемый болевой синдром, вызванный камнями мочевой системы;
- 3) Жизнеугрожающие осложнения.

Организация диетического питания пациентов при стационарном лечении в медицинских организациях проводится в соответствии с Приложением 3 приказа Минздрава России от 23.09.2020 № 1008н «Об утверждении порядка обеспечения пациентов лечебным питанием»

## **7. Дополнительная информация (в том числе факторы, влияющие на исход заболевания или состояния)**

Катамнестические исследования по изучению естественного течения пренатально обнаруженных «простых» кист свидетельствуют о том, что часть таких образований, особенно если диаметр кисты составляет более 20 мм в пренатальном периоде, требуют особого внимания врача. Одиночная киста в нормальной почке может быть первым

проявлением поликистоза почки или, в редких случаях, онкологической патологии. С другой стороны, это может быть «простое» саморазрешающееся образование или бессимптомная находка, не требующие медицинского вмешательства. [17,18].

Имеются данные о том, что у взрослых пациентов до выявления простой кисты почки в почке уже наблюдались микроструктурные изменения, включая образование дивертикулов и микрокист. Было показано, что все почки взрослых и пожилых людей имеют дивертикулы на дистальном канальце, и их количество увеличивается с возрастом [56,57].

Факторами риска формирования кист почек на протяжении жизни с возрастом является артериальная гипертония [57, 58], диабетом [59], атеросклерозом [60] и гиперурикемией [61]. У взрослых пациентов с простой кистой почки по сравнению со взрослыми без кист почки чаще наблюдаются более высокие уровни периферического артериального давления, глюкозы в плазме натощак, липидов в крови, мочевой кислоты и креатинина в сыворотке крови, а скорость клубочковой фильтрации – ниже.

### **Критерии оценки качества медицинской помощи**

<b>№</b>	<b>Критерии качества</b>	<b>Отметка о выполнении</b>
1.	Проведено ультразвуковое исследование почек и ультразвуковое исследование почек при диагностике	Да/Нет
2.	Проведено ежегодно ультразвуковое исследование почек и ультразвуковое исследование мочевыводящих путей при динамическом наблюдении	Да/Нет

## Список литературы

1. Dell KM, Hartung EA. Approach to simple kidney cysts in children. *Pediatr Nephrol.* 2024 Apr 27. doi: 10.1007/s00467-024-06386-6
2. Yuri A. Kozlov, Simon S. Poloyan, Eduard V. Sapukhin, Alexey S. Strashinsky, Marina V. Makarochkina, Andrey A. Marchuk, Alexander P. Rozhanski, Sergey A. Muravev, Robot-assisted treatment of simple renal cysts, *Russian Journal of Pediatric Surgery* Vol. 28 (3) 2024 DOI: <https://doi.org/10.17816/ps673>
3. Koenig A, Ménétrey A, Jhala T, Uerlings V, Szavay PO. Successful Treatment of a Single Giant Renal Cyst in a Newborn with Drainage and Sclerotherapy. *European J Pediatr Surg Rep.* 2022 Nov 11;10(1):e152-e155. doi: 10.1055/a-1939-4031. PMID: 36388429; PMCID: PMC9652114
4. [Kidney cystic diseases in children - UpToDate](https://www.uptodate.com/contents/kidney-cystic-diseases-in-children?search=cyst%20kidney&source=search_result&selectedTitle=2%7E150&usage_type=default&display_rank=2) [https://www.uptodate.com/contents/kidney-cystic-diseases-in-children?search=cyst%20kidney&source=search\\_result&selectedTitle=2%7E150&usage\\_type=default&display\\_rank=2](https://www.uptodate.com/contents/kidney-cystic-diseases-in-children?search=cyst%20kidney&source=search_result&selectedTitle=2%7E150&usage_type=default&display_rank=2)
5. Gordon AC, Thomas DF, Arthur RJ, Irving HC. Multicystic dysplastic kidney: is nephrectomy still appropriate? *J Urol* 1988; 140:1231
6. Schreuder MF, Westland R, van Wijk JA. Unilateral multicystic dysplastic kidney: a meta-analysis of observational studies on the incidence, associated urinary tract malformations and the contralateral kidney. *Nephrol Dial Transplant* 2009; 24:1810;
7. Ferro F, Vezzali N, Comploj E, Pedron E, Di Serafino M, Esposito F, Pelliccia P, Rossi E, Zeccolini M, Vallone G. Pediatric cystic diseases of the kidney. *J Ultrasound.* 2019 Sep;22(3):381-393. doi: 10.1007/s40477-018-0347-9. Epub 2019 Jan 1. PMID: 30600488; PMCID: PMC6704226
8. Mosharafa AA. Prevalence of renal cysts in a middle-eastern population: an evaluation of characteristics and risk factors. *BJU Int.* 2008;101(6):736-738. doi: 10.1111/j.1464-410X.2007.07234.x
9. Terada N, Arai Y, Kinukawa N, et al. The 10-year natural history of simple renal cysts. *Urology.* 2008;71:7-12; Yoder BK. Role of primary cilia in the pathogenesis of polycystic kidney disease. *J Am Soc Nephrol.* 2007;18:1381-1388
10. Chang CC, Kou JY, Chan WL, et al. Prevalence and clinical characteristics of simple renal cysts. *J Chin Med Assoc.* 2007;70: 486-491
11. A.B. Golbits, E.V. Kryaneva1, N.A. Rubtsova1, B.Ya. Alekseev1, A.D. Kaprin, Bosniak classification version 2019: updated algorithms for the diagnosis of cystic renal masses, *CANCER UROLOGY 4'2021 VOL. 17*, DOI: 10.17650/1726-9776-2021-17-4-165-175
12. Bayram MT, Alaygut D, Soyly A, Serdaroğlu E, Cakmakçı H, Kavukçu S. Clinical and radiological course of simple renal cysts in children. *Urology.* 2014 Feb;83(2):433-7. doi: 10.1016/j.urology.2013.08.055. Epub 2013 Nov 1. PMID: 24188862
13. Anthony Kodzo-Grey Venyo Simple Cysts of the Kidney: A Review and Update *Journal of Clinical Surgery and Research* 07 January 2022
14. S. Battiato, G. M. Farinella, G. Gallo O. Garretto, C. Privitera Objective Analysis of Simple Kidney Cysts from CT Images *MeMeA 2009 - International Workshop on Medical Measurements and Applications Cetraro, Italy May 29-30, 2009*
15. Eknayan G. A clinical view of simple and complex renal cysts. *J Am Soc Nephrol.* 2009;20:1874-1876
16. Marumo K, Horiguchi Y, Nakagawa K, Oya M, Ohigashi T, Asakura H, Nakashima J, Murai M. Incidence and growth pattern of simple cysts of the kidney in patients with asymptomatic microscopic hematuria. *Int J Urol.* 2003 Feb;10(2):63-7. doi: 10.1046/j.1442-2042.2003.00577.x. PMID: 12588599
17. Ng J, Loukogeorgakis S, Sanna E, Derwig I, Yu C, Paramasivam G, Lees C, Farrugia MK. Postnatal outcome of prenatally-detected "simple" renal cysts: Are they really simple? *Early Hum Dev.* 2021 Jun;157:105382. doi: 10.1016/j.earlhumdev.2021.105382. Epub 2021 May 4. PMID: 33964640
18. Gimpel C, Avni EF, Breyssem L, Burgmaier K, Caroli A, Cetiner M, Haffner D, Hartung EA, Franke D, König J, Liebau MC, Mekahli D, Ong ACM, Pape L, Titieni A, Torra R, Winyard PJD, Schaefer F. Imaging of Kidney Cysts and Cystic Kidney Diseases in Children: An International Working Group Consensus Statement. *Radiology.* 2019 Mar;290(3):769-782. doi: 10.1148/radiol.2018181243. Epub 2019 Jan 1. PMID: 30599104; PMCID: PMC6394734
19. Врублевская Е.Н., Коварский С.Л., Врублевский С.Г. Хирургическое лечение дивертикула почечной чашечки у девочки 5 лет // *Детская хирургия.* 2010. № 1. С. 51-53
20. Ravine D, Gibson RN, Donlan J, Sheffield LJ. An ultrasound renal cyst prevalence survey: specificity data for inherited renal cystic diseases. *Am J Kidney Dis* 1993;22(6):803-807
21. Torres VE, Harris PC, Pirson Y (2007) Autosomal dominant polycystic kidney disease. *Lancet* (London, England) 369 (9569):1287-1301. doi:[https://doi.org/10.1016/s0140-6736\(07\)60601-1](https://doi.org/10.1016/s0140-6736(07)60601-1)

22. Dell KM (2011) The spectrum of polycystic kidney disease in children. *Advances in chronic kidney disease* 18 (5):339-347. doi:10.1053/j.ackd.2011.05.001
23. Gimpel C, Bergmann C, Brinkert F, Cetiner M, Gembruch U, Haffner D, Kemper M, König J, Liebau M, Maier RF, Oh J, Pape L, Riechardt S, Rolle U, Rossi R, Stegmann J, Vester U, Kaisenberg CV, Weber S, Schaefer F. Nierenzysten und zystische Nierenerkrankungen bei Kindern (AWMF S2k-Leitlinie) [Kidney Cysts and Cystic Nephropathies in Children - A Consensus Guideline by 10 German Medical Societies]. *Klin Padiatr.* 2020 Sep;232(5):228-248. German. doi: 10.1055/a-1179-0728. Epub 2020 Jul 13. PMID: 32659
24. Андреева Э.Ф., Савенкова Н.Д. Кистозные болезни почек у детей (обзор литературы). *Нефрология.* 2012. Том 16. №3 (выпуск 2), стр 34-47
25. Осипов И.Б., Колесникова И.Ф. Поликистоз почек у детей (Классификация, этиопатогенез, клиника, диагностика, лечебная тактика). *Нефрология,* 2000, том 4, №3, стр 97-103;
26. Blazer S, Zimmer EZ, Blumenfeld Z, Zelikovic I, Bronshtein M (1999) Natural history of fetal simple renal cysts detected in early pregnancy. *J Urol* 162:812–814
27. McHugh K, Stringer DA, Hebert D, Babiak CA (1991) Simple renal cysts in children: diagnosis and follow-up with US. *Radiology* 178:383–385
28. Alaygut D, Şahin H, Çamlar SA, Soyaltın E, Öncel EP, Alparslan C, Mutlubaş F, Yavaşcan Ö, Demir BK (2020) Calyceal diverticulum of the kidney in pediatric patients - is it as rare as you might think? *J Pediatr Urol* 16:487.e1-487.e6
29. Стальмахович В.Н., Ангархаева Л.В., Яковченко С.Н. Сравнительный анализ результатов хирургического лечения детей с солитарными кистами почки *Российский вестник детской хирургии анестезиологии и реаниматологии* 2019 том9№ <https://doi.org/10.30946/2219-4061-2019-9-4-57-68>
30. Байбиков Р.С. Единый эндовидеохирургический доступ в диагностике и лечении кистозных заболеваний почек у детей, диссертация на соискание ученой степени кандидата медицинских наук Москва 2015
31. Д.А. Гасанов, М.А. Барская, С.С. Терехин, В.А. Завьялкин, М.И. Терехина, Е.А. Калинина Наш опыт хирургического лечения солитарных кист почек у детей, *Современные методы диагностики и лечения УДК* 61.617–089.844, № 1 (70) 2022 43
32. Врублевская Е. Н., Коварский С. Л., Врублевский С. Г. Поддубный Г. С., Феоктистова Е. В., Гуревич А. И. Выбор хирургической тактики лечения пациентов с солитарными кортикальными кистозными поражениями почек. *Российский вестник детской хирургии, анестезиологии и реаниматологии.* 2011;1(4):73–7
33. Оганисян А.А, Врублевский С.Г., Врублевский А.С., Валиев Р.Ю., Ахметжанов И.С., Романов П.А., Кириенко Е.А1, Врублевская Е.Н. Клинический случай хирургического лечения чашечкового дивертикула у ребенка 12 лет, *Детская хирургия.* 2020; 24(6) детская хирургия. 2020; 24(6) DOI: <https://dx.doi.org/10.18821/1560-9510-2020-24-6-413-416>
34. Botwin A, Phewplung T, Wu K, Lim R, Traum AZ, Gee MS. Clinical significance of incidentally discovered renal cysts in pediatric patients. *Abdom Radiol (NY).* 2019 Aug;44(8):2835-2840. doi: 10.1007/s00261-019-02017-z. PMID: 30972430
35. Riccabona M, Schweintzger G, Leidig E et al. Standard dokumentation der Sonografie des kindlichen Harntraktes. Im Internet: [https://www. degum.de/en/sektionen/paediatric/informationen-zum-fach/dokumentations-empfehlungen.htm](https://www.degum.de/en/sektionen/paediatric/informationen-zum-fach/dokumentations-empfehlungen.htm)
36. Shamshirsaz A, Bekheirnia RM, Kamgar M et al. Autosomal-dominant polycystic kidney disease in infancy and childhood: Progression and outcome. *Kidney International* 2005; 68: 2218–2224
37. Bellanné-Chantelot C, Chauveau D, Gautier J-F et al. Clinical Spectrum Associated with Hepatocyte Nuclear Factor-1β Mutations. *Annals of Internal Medicine* 2004; 140: 510
38. Madariaga L, Morinière V, Jeanpierre C et al. Severe Prenatal Renal Anomalies Associated with Mutations in HNF1B or PAX2 Genes. *CJASN* 2013; 8: 1179–1187
39. Алиева К.Х., Кохреидзе Н.А., Сухоцкая А.А. и др. Синдром Herlyn–Werner–Wunderlich в препубертатном периоде (обзор литературы и клинические наблюдения). *Андрология и генитальная хирургия* 2020;21(4):60–7
40. М.И. Коган, Ю.Л. Набока, С.Н. Иванов Урологические аномалии при синдроме OHVIRA (Herlyn–Werner–Wunderlich синдром). *Вестник урологии Vestnik Urologii* 2022;10(2):109-123
41. Clissold R, Shields B, Ellard S et al. Assessment of the HNF1B Score as a Tool to Select Patients for HNF1B Genetic Testing. *NEF* 2015; 130: 134–140
42. Heidet L, Decramer S, Pawtowski A et al. Spectrum of HNF1B Mutations in a Large Cohort of Patients Who Harbor Renal Diseases. *CJASN* 2010; 5: 1079–1090
43. Clissold RL, Hamilton AJ, Hattersley AT et al. HNF1B-associated renal and extra-renal disease – an expanding clinical spectrum. *Nat Rev Nephrol* 2015; 11: 102–112

44. Thomas CC, Jana M, Sinha A, Bagga A, Ramachandran A, Sudhakaran D, Gupta AK. Ultrasound Imaging of Renal Cysts in Children. *J Ultrasound Med.* 2021 Mar;40(3):621-635. doi: 10.1002/jum.15435. Epub 2020 Aug 14. PMID: 32798245
45. Sahin H, Sarioglu FC, Alaygut D, Akdogan AI, Pekcevik Y. Differentiation of simple renal parenchymal cyst and calyceal diverticulum. *Pediatr Int.* 2020 May;62(5):615-623. doi: 10.1111/ped.14127. Epub 2020 May 13. PMID: 31885118
46. Gimpel C, Bergmann C, Bockenbauer D, Breysen L, Cadnapaphornchai MA, Cetiner M, Dudley J, Emma F, Konrad M, Harris T, Harris PC, König J, Liebau MC, Marlais M, Mekahli D, Metcalfe AM, Oh J, Perrone RD, Sinha MD, Titieni A, Torra R, Weber S, Winyard PJD, Schaefer F. International consensus statement on the diagnosis and management of autosomal dominant polycystic kidney disease in children and young people. *Nat Rev Nephrol.* 2019 Nov;15(11):713-726. doi: 10.1038/s41581-019-0155-2. PMID: 31118499; PMCID: PMC7136168
47. Antonio Marte, Lucia Pintozi Laparoscopic treatment of symptomatic simple renal cysts in children: single-center experience *La Pediatria Medica e Chirurgica* 2018
48. Koutlidis N, Joyeux L, Méjean N, Sapin E. Management of simple renal cyst in children: French multicenter experience of 36 cases and review of the literature. *J Pediatr Urol.* 2015 Jun;11(3):113-7. doi: 10.1016/j.jpuro.2015.03.003. Epub 2015 Apr 15. PMID: 25934353
49. Orbay TM, Özer H, Moraloğlu S. Sclerotherapy of a Symptomatic Renal Cyst. *Turk Arch Pediatr.* 2024 May 2;59(3):318-320. doi: 10.5152/TurkArchPediatr.2024.24033. PMID: 39141015; PMCID: PMC11181259
50. Yonguc T., Sen V., Aydogdu O. The comparison of percutaneous ethanol and polidocanol sclerotherapy in the management of simple renal cysts. *Int. Urol. Nephrol.* 2015;47(4):603–7 DOI: 10.1007/s11255–015–0953–9
51. Ilikan GB, Karabulut B, Tiryaki HT. Percutaneous Alcohol Ablation Treatment for Renal Cysts in the Child Age Group. *GMJ.* 2021 Apr;32(2):303-308. doi:10.12996/gmj.2021.69.
52. Skolarikos A, Laguna MP, de la Rosette JJ. Conservative and radiological management of simple renal cysts: a comprehensive review. *BJU Int.* 2012 Jul;110(2):170-8. doi: 10.1111/j.1464-410X.2011.10847.x
53. Esposito C, Soria-Gondek A, Castagnetti M, Cerulo M, Del Conte F, Esposito G, Pecoraro C, Cicala D, Farina A, Escolino M. Laparoscopic or Robotic Deroofing Guided by Indocyanine Green Fluorescence and Perirenal Fat Tissue Wadding Technique of Pediatric Simple Renal Cysts. *J Laparoendosc Adv Surg Tech A.* 2020 Apr;30(4):471-476. doi: 10.1089/lap.2019.0650. Epub 2020 Mar 12. PMID: 32175803
54. Karmazyn B, Tawadros A, Delaney LR, et al. Ultrasound classification of solitary renal cysts in children. *J Pediatr Urol.* 2015;11:14
55. Wang ZTP, Chan EP, Vanin Moreno N, Filler G, McAleer I, Wehbi E, Chuang KW, Houry A. What to Do With Renal Cysts in Children? *Urology.* 2020 Jun;140:138-142. doi: 10.1016/j.urology.2020.03.001. Epub 2020 Mar 17. PMID: 32194092
56. Baert L, Steg A. Is the diverticulum of the distal and collecting tubules a preliminary stage of the simple cyst in the adult? *J Urol.* 1977;118(5):707–710. doi: 10.1016/S0022-5347(17)58167-7
57. Jin C, Wei L, Yong Z, Ma Y, Zhu B, Pei X, Zhu C, Zhao W. Multiple and large simple renal cysts are associated with glomerular filtration rate decline: a cross-sectional study of Chinese population. *Eur J Med Res.* 2024 Jan 3;29(1):11. doi: 10.1186/s40001-023-01552-2. PMID: 38172931; PMCID: PMC10763358
58. Lu N, Hu P, Wang J, Yan W, He Z, Xu T, et al. Simple renal cysts are associated with 24-month prognosis of patients with type b aortic dissection and hypertension. *Can J Cardiol.* 2019;35(11):1499–1504. doi: 10.1016/j.cjca.2019.07.631
59. Wei L, Xiao Y, Xiong X, Li L, Yang Y, Han Y, et al. The relationship between simple renal cysts and renal function in patients with type 2 diabetes. *Front Physiol.* 2020 doi: 10.3389/fphys.2020.616167], артериосклерозом
60. Wu H, Chang Y, Wu I, Lu F, Chang C, Yang Y, et al. Simple renal cysts are associated with increased arterial stiffness in a taiwanese population. *Hypertens Res.* 2019;42(7):1068–1073. doi: 10.1038/s41440-018-0202-6
61. Han Y, Zhang M, Lu J, Zhang L, Han J, Zhao F, et al. Hyperuricemia and overexcretion of uric acid increase the risk of simple renal cysts in type 2 diabetes. *Sci Rep.* 2017 doi: 10.1038/s41598-017-04036-6

## **Приложение А1. Состав рабочей группы по разработке и пересмотру клинических рекомендаций**

1. Баранов А.А. академик РАН, профессор, д.м.н.; почетный президент Союза педиатров России, советник руководителя НИИ педиатрии и охраны здоровья детей НКЦ №2 ФГБНУ «РНЦХ им. акад. Б.В.Петровского», профессор кафедры педиатрии и детской ревматологии ФГАОУ «Первый МГМУ им. И.М. Сеченова» Минздрава России (Сеченовский Университет), главный внештатный специалист педиатр Минздрава России
2. Беляева И.А., д.м.н., руководитель отдела прекоцепционной, антенатальной и неонатальной медицины НИИ педиатрии и охраны здоровья детей НКЦ №2 ФГБНУ «РНЦХ им.Б.В.Петровского», профессор кафедры факультетской педиатрии педиатрического факультета ФГБОУ ВО «РНИМУ им. Н.И. Пирогова» Минздрава России, член Союза педиатров России, Почетный профессор Российской ассоциации специалистов перинатальной медицины
3. Буркин А.Г., врач-детский уролог-андролог, к.м.н.,заведующий отделением детской урологии-андрологии ДГКБ им. З.А.Башляевой ДЗМ
4. Вишнёва Е.А., д.м.н., профессор РАН, заместитель руководителя НИИ педиатрии и охраны здоровья детей НКЦ №2 ФГБНУ «РНЦХ им. акад. Б.В.Петровского», Минобрнауки по научной работе, профессор кафедры факультетской педиатрии педиатрического факультета ФГАОУ ВО «РНИМУ им. Н.И. Пирогова» Минздрава России, член Союза педиатров России
5. Врублевская Е.Н., д.м.н., зав. хир. отделением ГБУЗ «Научно-практический центр специализированной помощи детям им.В.Ф.Войно-Ясенецкого» ДЗМ, доцент кафедры детской хирургии имени академика Ю.Ф.Исакова ФГАОУ ВО «РНИМУ имени Н.И.Пирогова» Минздрава России
6. Врублевский С.Г. – д.м.н., профессор, профессор кафедры детской хирургии имени академика Ю.Ф. Исакова ФГАОУ ВО РНИМУ им. Н.И.Пирогова (Пироговский Университет), Главный внештатный детский специалист уролог-андролог Департамента здравоохранения города Москвы, заместитель главного врача по хирургии ГБУЗ «Научно-практический центр специализированной медицинской помощи детям имени В. Ф. Войно-Ясенецкого Департамента здравоохранения города Москвы»

7. Жамынчиев Э.К.. к.м.н., врач-детский уролог-андролог НИИ педиатрии и охраны здоровья детей НКЦ №2 ФГБНУ «РНЦХ им. акад. Б.В.Петровского», член Союза педиатров России
8. Журкова Н.В., к.м.н., ведущий научный сотрудник НИИ педиатрии и охраны здоровья детей НКЦ №2 ФГБНУ «РНЦХ им. акад. Б.В.Петровского», член Союза педиатров России, член Ассоциации медицинских генетиков
9. Зокиров Н.З. – д.м.н., заведующий кафедрой Академии последипломного образования ФГБУ ФНКЦ ФМБА России, ФГБУ «ФНКЦ детей и подростков ФМБА России», член Союза педиатров России
10. Ивардава М.И., к.м.н., заведующий отделением общей педиатрии, врач-педиатр, заведующая отделом разработки научных подходов к ведению детей с двигательными нарушениями НИИ педиатрии и охраны здоровья детей НКЦ №2 ФГБНУ «РНЦХ им. акад. Б.В.Петровского», член Союза педиатров России
11. Козырев Г.В., д.м. н., заведующий кафедрой детской урологии-андрологии РУДН имени Патриса Лумумбы, профессор кафедры детской хирургии и урологии андрологии им. Л. П. Александрова Сеченовского университета, руководитель комитета по детской урологии Российского общества урологов, директор Ассоциации специалистов детских урологов-андрологов (АСДУА)
12. Корочкин М.В. - заведующий отделением Стационара кратковременного пребывания по профилю «хирургия», врач-детский хирург высшей квалификационной категории, врач-уролог-андролог, обладатель статуса «Московский врач» ГБУЗ «Морозовская ДГКБ ДЗМ»
13. Маргиева Т.В. – к.м.н., главный специалист Методического центра аккредитации специалистов ФГАОУ ВО «Первый МГМУ им.И.М.Сеченова» Минздрава России (Сеченовский Университет), врач-нефролог, член Союза педиатров России
14. Намазова-Баранова Л.С. академик РАН, профессор, д.м.н., президент Союза педиатров России; паст-президент ЕРА/UNEPSA; руководитель НИИ педиатрии и охраны здоровья детей НКЦ №2 ФГБНУ «РНЦХ им. акад. Б.В.Петровского», заведующая кафедрой факультетской педиатрии педиатрического факультета ФГАОУ ВО «РНИМУ им. Н.И. Пирогова» Минздрава России, главный внештатный детский специалист по профилактической медицине Минздрава России

15. Платонова М.М. – к.м.н., научный сотрудник НИИ педиатрии и охраны здоровья детей НКЦ №2 ФГБНУ РНЦХ им. акад. Б.В.Петровского, врач-пульмонолог
16. Привалова Т.Е. – к.м.н., доцент, заведующая учебной частью кафедры факультетской педиатрии педиатрического факультета ФГАОУ ВО «РНИМУ им. Н.И. Пирогова» Минздрава России, в.н.с. отдела социальной педиатрии и организации мультидисциплинарного сопровождения детей, заведующая отделением-врач-педиатр НИИ педиатрии и охраны здоровья детей НКЦ №2 ФГБНУ «РНЦХ им. акад. Б.В.Петровского», член Союза педиатров России
17. Селимзянова Л.Р. к.м.н., заведующая отделом стандартизации и изучения основ доказательной медицины НИИ педиатрии и охраны здоровья детей НКЦ №2 ФГБНУ «РНЦХ им. акад. Б.В.Петровского», доцент кафедры педиатрии и детской ревматологии ФГАОУ «Первый МГМУ им. И.М. Сеченова» Минздрава России (Сеченовский Университет), доцент кафедры факультетской педиатрии педиатрического факультета ФГАОУ ВО «РНИМУ им. Н.И. Пирогова» Минздрава России, член Союза педиатров России
18. Смирнова О.Я. – врач-генетик, старший научный сотрудник отдела стандартизации и изучения основ доказательной медицины НИИ педиатрии и охраны здоровья детей НКЦ №2 ФГБНУ «РНЦХ им. акад. Б.В.Петровского», член Союза педиатров России
19. Тепаев Р.Ф. – д.м.н., руководитель службы анестезиологии-реанимации ДГКБ им. З.А. Башляевой, профессор кафедры педиатрии и детской ревматологии ФГАОУ «Первый МГМУ им. И.М. Сеченова» Минздрава России (Сеченовский Университет)
20. Туров Ф.О., к.м.н., в.н.с., детский уролог-андролог ГБУЗ «НПЦ спец.мед.помощи детям ДЗМ», член Российского общества урологов, член Американской урологической ассоциации, член Союза педиатров России
21. Турти Т.В., д.м.н., главный научный сотрудник отдела прекоцепционной, антенатальной и неонатальной медицины НИИ педиатрии и охраны здоровья детей НКЦ №2 ФГБНУ «РНЦХ им.Б.В.Петровского», профессор кафедры факультетской педиатрии педиатрического факультета ФГБОУ ВО «РНИМУ им. Н.И. Пирогова» Минздрава России, Член Союза педиатров России
22. Федосеенко М.В., к.м.н., заведующая отделом разработки научных подходов к иммунизации пациентов с отклонениями в состоянии здоровья и хроническими болезнями, ведущий научный сотрудник, врач-педиатр НИИ педиатрии и охраны

- здоровья детей НКЦ №2 ФГБНУ «РНЦХ им. акад. Б.В.Петровского», доцент кафедры факультетской педиатрии педиатрического факультета ФГАОУ ВО «РНИМУ им. Н.И. Пирогова» Минздрава России, член Союза педиатров России
23. Шмыров О.С. – к.м.н., заведующий отделением детской урологии и андрологии, врач-детский хирург, врач-детский уролог-андролог ГБУЗ «Морозовская ДГКБ ДЗМ»
  24. Яцык С.П. д.м.н., член-корреспондент РАН, профессор кафедры детской хирургии ФГБОУ ДПО РМАНПО Минздрава России
  25. Репина С.А. – к.м.н., врач-генетик отдела организации медицинской помощи ФГБНУ «Медико-генетический научный центр им. академика Н.П.Бочкова», член Ассоциации медицинских генетиков (АМГ).
  26. Куцев С.И. - академик РАН, д.м.н., директор ФГБНУ "Медико-генетический научный центр им. академика Н.П.Бочкова ", Президент Ассоциации медицинских генетиков (АМГ).
  27. Рудин Ю.Э., д.м.н. профессор, зав. группой детской урологии отдела общей и реконструктивной урологии НИИ урологии и интервенционной радиологии им. Н. А. Лопаткина - филиал ФГБУ «НМИЦ радиологии» Минздрава России
  28. Зоркин С.Н. – доктор медицинских наук, профессор, руководитель НИИ детской нефроурологии, заведующий урологическим отделением с группами репродуктологии и трансплантации ФГАУ «НМИЦ здоровья детей» Минздрава России.
  29. Гусейнов А.Я. – к.м.н., заведующий детским уроандрологическим отделением РДКБ — филиал ФГАОУ ВО РНИМУ им. Н.И. Пирогова Минздрава России
  30. ....

## Приложение А2. Методология разработки клинических рекомендаций

### Целевая аудитория данных клинических рекомендаций:

1. Врачи- педиатры
2. Врачи общей практики (семейные врачи)
3. Врачи- детские урологи-андрологи
4. Врачи-детские хирурги
5. Врачи- нефрологи
6. Врачи ультразвуковой диагностики
7. Врачи - рентгенологи

**Таблица 1.**Шкала оценки уровней достоверности доказательств (УДД) для методов диагностики (диагностических вмешательств)

УДД	Расшифровка
1	Систематические обзоры исследований с контролем референсным методом или систематический обзор рандомизированных клинических исследований с применением мета-анализа
2	Отдельные исследования с контролем референсным методом или отдельные рандомизированные клинические исследования и систематические обзоры исследований любого дизайна, за исключением рандомизированных клинических исследований, с применением мета-анализа
3	Исследования без последовательного контроля референсным методом или исследования с референсным методом, не являющимся независимым от исследуемого метода или нерандомизированные сравнительные исследования, в том числе когортные исследования
4	Несравнительные исследования, описание клинического случая
5	Имеется лишь обоснование механизма действия или мнение экспертов

**Таблица 2.**Шкала оценки уровней достоверности доказательств (УДД) для методов профилактики, лечения и реабилитации (профилактических, лечебных, реабилитационных вмешательств)

УДД	Расшифровка
1	Систематический обзор РКИ с применением мета-анализа
2	Отдельные РКИ и систематические обзоры исследований любого дизайна, за исключением РКИ, с применением мета-анализа
3	Нерандомизированные сравнительные исследования, в т.ч. когортные исследования
4	Несравнительные исследования, описание клинического случая или серии случаев, исследования «случай-контроль»
5	Имеется лишь обоснование механизма действия вмешательства (доклинические исследования) или мнение экспертов

**Таблица 3.** Шкала оценки уровней убедительности рекомендаций (УУР) для методов профилактики, диагностики, лечения и реабилитации (профилактических, диагностических, лечебных, реабилитационных вмешательств)

УУР	Расшифровка
А	Сильная рекомендация (все рассматриваемые критерии эффективности (исходы) являются важными, все исследования имеют высокое или удовлетворительное методологическое качество, их выводы по интересующим исходам являются согласованными)
В	Условная рекомендация (не все рассматриваемые критерии эффективности (исходы) являются важными, не все исследования имеют высокое или удовлетворительное методологическое качество и/или их выводы по интересующим исходам не являются согласованными)
С	Слабая рекомендация (отсутствие доказательств надлежащего качества (все рассматриваемые критерии эффективности (исходы) являются неважными, все исследования имеют низкое методологическое качество и их выводы по интересующим исходам не являются согласованными)

#### **Порядок обновления клинических рекомендаций.**

Механизм обновления клинических рекомендаций предусматривает их систематическую актуализацию – не реже чем один раз в три года, а также при появлении новых данных с позиции доказательной медицины по вопросам диагностики, лечения, профилактики и реабилитации конкретных заболеваний, наличии обоснованных дополнений/замечаний к ранее утверждённым КР, но не чаще 1 раза в 6 месяцев.

Приложение А3. Справочные материалы, включая соответствие показаний к применению и противопоказаний, способов применения и доз лекарственных препаратов, инструкции по применению лекарственного препарата

**Порядки оказания медицинской помощи:**

1. Приказ Минздрава России от 20 февраля 2026 г. № 120н «Об утверждении порядка оказания медицинской помощи по профилю «педиатрия»
2. Приказ Минздрава России от 31.10.2012 N 562н «Об утверждении Порядка оказания медицинской помощи по профилю "Детская хирургия"»

**Иные документы:**

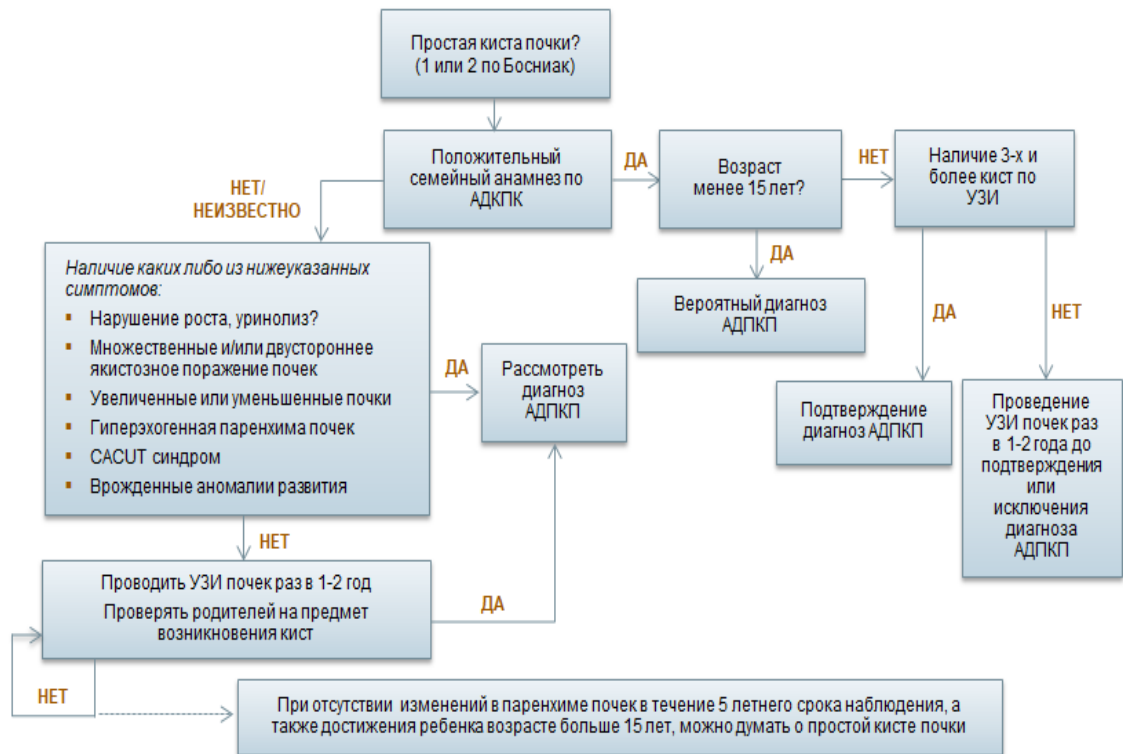
1. Приказ Минздрава России (Министерство здравоохранения РФ) от 24 ноября 2021 г. №1094н «Об утверждении Порядка назначения лекарственных препаратов, форм рецептурных бланков на лекарственные препараты, Порядка оформления указанных бланков, их учета и хранения, форм бланков рецептов, содержащих назначение наркотических средств или психотропных веществ, Порядка их изготовления, распределения, регистрации, учета и хранения, а также Правил оформления бланков рецептов, в том числе в форме электронных документов»
2. Международная классификация болезней, травм и состояний, влияющих на здоровье (МКБ – 10);
3. Приказ МЗ РФ от от 02.05.2023 № 205н «Об утверждении номенклатуры должностей медицинских работников и фармацевтических работников»;
4. Приказ Минздравсоцразвития России от 23.07.2010 № 541н «Об утверждении Единого квалификационного справочника должностей руководителей, специалистов и служащих», раздел «Квалификационные характеристики должностей работников в сфере здравоохранения» (в ред. Приказа Минтруда РФ от 09.04.2018 N 214н).
5. Федеральный закон от 25.12.2018 № 489-ФЗ «О внесении изменений в статью 40 Федерального закона "Об обязательном медицинском страховании в Российской Федерации" и Федеральный закон "Об основах охраны здоровья граждан в Российской Федерации" по вопросам клинических рекомендаций».
6. Приказ Минздрава России № 103н от 28.02.2019 г. «Об утверждении порядка и сроков разработки клинических рекомендаций, их пересмотра, типовой формы клинических рекомендаций и требований к их структуре, составу и научной обоснованности, включаемой в клинические рекомендации информации».
7. Приказ Минздрава России от 13.10.2017 № 804н "Об утверждении номенклатуры медицинских услуг".
8. Приказ Минздрава России от 06.12.2021 №1122н «Об утверждении национального календаря профилактических прививок и календаря

- профилактических прививок по эпидемическим показаниям»
9. Методические указания МУ 3.3.1.1095—02. Медицинские противопоказания к проведению профилактических прививок препаратами национального календаря прививок
  10. Приказ Минздрава России от 23.09.2020 № 1008н «Об утверждении порядка обеспечения пациентов лечебным питанием»

## Приложение Б. Алгоритмы действий врача

Алгоритм действий при наличии простой одиночной кисты почки у детей

[1]



САКУТ - синдром врожденных аномалий почек и мочевыводящих путей

## Приложение В. Информация для пациента

Одиночные (простые) кисты почек, как правило, являются случайной находкой и могут быть диагностированы с помощью ультразвукового исследования как во внутриутробном периоде жизни, так и в любом периоде жизни.

В большинстве случаев простые кисты почек никак не проявляются, однако, в некоторых случаях кисты почек могут отмечаться:

- боль (при кистах больших размеров) в связи со сдавливанием близлежащих органов
- вызывать изменения цвета мочи (кровь в моче)
- инфицироваться и/или нагнаиваться, вызывая клинику острого воспалительного процесса в организме
- быть причиной артериальной гипертензии, хотя причинно-следственная связь до конца еще не изучена
- быть причиной инфекции мочевыводящих путей

Простые кисты могут диагностироваться у плода и самостоятельно исчезнуть еще до рождения.

Одиночные простые кисты требуют консультации врача – детского уролога-андролога и дальнейшего наблюдения согласно его рекомендациям. В некоторых случаях может потребоваться операция.

Части пациентов, особенно если диаметр кисты составляет более 20 мм в пренатальном периоде, требуется особое внимание врача. Иногда одиночная киста в нормальной почке может быть первым проявлением поликистоза почки или, в редких случаях, онкологической патологии. С другой стороны, это может быть «простое» саморазрешающееся образование или бессимптомная находка, не требующие медицинского вмешательства.

Ребенку с впервые диагностированной кистой одной почки требуется уточнить наличие каких-либо жалоб, а также наличие кист почки либо других органов среди ближайших родственников. Иногда может потребоваться консультация врача-генетика.

**Приложение Г1-ГN. Шкалы оценки, вопросники и другие оценочные инструменты состояния пациента, приведенные в клинических рекомендациях**

Не применяются