

Клинические рекомендации

Болезнь Крона

Кодирование по Международной K50
статистической классификации
болезней и проблем, связанных
со здоровьем:

Возрастная группа: дети

Год утверждения: 202_

Разработчик клинической рекомендации:

- Союз педиатров России
- Российская ассоциация детских хирургов

Оглавление

Список сокращений	4
Термины и определения	5
1. Краткая информация.....	6
1.2 Этиология и патогенез заболевания или состояния (группы заболеваний или состояний) Этиология воспалительных заболеваний кишечника (ВЗК), в том числе БК, точно не установлена: заболевание развивается в результате сочетания нескольких факторов, включающих генетическую предрасположенность, дефекты врожденного и приобретенного иммунитета, дисбиоз и различные факторы окружающей среды.	6
1.3 Эпидемиология заболевания или состояния (группы заболеваний или состояний).....	7
1.4 Особенности кодирования заболевания или состояния (группы заболеваний или состояний) по Международной статистической классификации болезней и проблем, связанных со здоровьем (МКБ 10)	7
1.5 Классификация заболевания или состояния (группы заболеваний или состояний)	7
1.6 Клиническая картина заболевания или состояния (группы заболеваний или состояний)9	
2. Диагностика заболевания или состояния (группы заболеваний или состояний), медицинские показания и противопоказания к применению методов диагностики.....	10
2.1 Жалобы и анамнез.....	12
□ 2.2 Физикальное обследование	12
2.3 Лабораторная диагностика.....	13
2.4 Инструментальная диагностика	19
2.4.1 Эндоскопические методы исследования	19
2.4.2 Методы визуализации.....	21
2.5 Иные методы исследования	24
2.5.1 Гистологическое исследование	24
2.5.2. Консультации специалистов	26
2.5.3 Дифференциальная диагностика	27
3. Лечение	30
3.1 Консервативная терапия.....	31
3.1.1 Индукция ремиссии	31
3.1.1.1 Лечебное питание	31
3.1.1.2. Кортикостероиды для системного применения и глюкокортикостероиды местного действия (капсулы для перорального применения) (Глюкокортикостероиды)	33
3.1.1.3 Антибактериальная терапия.....	37
3.1.2 Поддерживающая терапия	38
3.1.2.1 Аналоги пурина (азатиоприн** и #меркаптопурин**)	38
3.1.2.2 Метотрексат**	44
3.1.2.3 Лечение биологическими препаратами (антитела к фактору некроза опухолей (анти-ФНО).46	
3.1.2.4 Аминосалицилаты	58
3.1.2.5 Пробиотики.....	59
3.2 Хирургическое лечение болезни Крона у детей	60
3.2.1 Показания к хирургическому лечению БК у детей	60
3.2.2 Хирургическое лечение стриктурирующей и пенетрирующей БК.....	63
3.2.3. Хирургическое лечение БК толстой кишки	67
3.2.4 Хирургическое лечение БК с поражением верхних отделов ЖКТ	69
3.2.5. Медикаментозная и нутритивная поддержка в периоперационный период.....	69
3.2.6 Противорецидивная терапия после хирургического лечения БК.	70

3.3 Лечение БК с перианальными поражениями	73
3.4 Иные методы лечения.....	77
4. Медицинская реабилитация и санаторно-курортное лечение, медицинские показания и противопоказания к применению методов медицинской реабилитации, в том числе основанных на использовании природных лечебных факторов.....	77
5. Профилактика и диспансерное наблюдение, медицинские показания и противопоказания к применению методов профилактики	78
6. Организация оказания медицинской помощи.....	80
7. Дополнительная информация, влияющая на течение и исход заболевания/синдрома....	81
7.1 Исходы и прогноз.....	81
Критерии оценки качества медицинской помощи.....	82
Список литературы	83
Приложение А1. Состав рабочей группы	103
Приложение А2. Методология разработки клинических рекомендаций	105
Приложение А3. Справочные материалы, включая соответствие показаний к применению и противопоказаний, способов применения и доз лекарственных препаратов, инструкции по применению лекарственного препарата	108
Приложение А3.1 Исследования, рекомендованные к проведению перед назначением иммуносупрессоров и биологических агентов.....	110
Приложение А3.2 Расшифровка примечаний	111
Приложение Б1. Алгоритм лечения БК	114
Приложение В. Информация для пациента	115
Приложение Г1. Педиатрический индекс активности болезни Крона PCDAI.....	116
Приложение Г2. Макро- и микроскопические признаки БК в биоптате тонкой кишки в соответствии с обновленными Порто критериями.....	118
Приложение Г3. Шкала эндоскопической активности послеоперационного рецидива болезни Крона по Rutgeerts	119

Список сокращений

5-АСК – 5-аминосалициловая кислота

6-МП – 6-меркаптопурин

АЗА – азатиоприн

БК – болезнь Крона

ГКС - глюкокортикостероиды

ЖКТ – желудочно-кишечный тракт

ИФМ – инфликсимаб

КТ – компьютерная томография

МР-энтерография – магнитно-резонансная энтерография

МРТ – магнитно-резонансная томография

МТ – метотрексат

НПВС – нестероидные противовоспалительные средства

ПСХ – первичный склерозирующий холангит

ПЭП – полное энтеральное питание

РКИ – рандомизированное контролируемое исследование

СОЭ – скорость оседания эритроцитов

СР – сила рекомендации

СРБ – С-реактивный белок

УЗИ – ультразвуковое исследование

ЯК – язвенный колит

PCDAI – педиатрический индекс активности болезни Крона

Термины и определения

Болезнь Крона (БК) - хроническое, рецидивирующее заболевание желудочно-кишечного тракта неясной этиологии, характеризующееся трансмуральным, сегментарным, воспалением стенки тонкой и/или толстой кишки или всего желудочно-кишечного тракта с развитием местных и системных осложнений.

Обострение (рецидив, атака) БК – это появление типичных симптомов заболевания впервые или у больных БК в стадии клинической ремиссии, спонтанной или медикаментозно поддерживаемой.

Ремиссия БК - исчезновение типичных проявлений заболевания.

Ремиссия БК, клиническая - отсутствие симптомов БК (соответствует значению Педиатрического Индекса активности БК (PCDAI) <10 (см.ниже).

Ремиссия БК, эндоскопическая - отсутствие видимых макроскопических признаков воспаления при эндоскопическом исследовании [8].

1. Краткая информация

1.1 Определение заболевания или состояния (группы заболеваний или состояний)

Болезнь Крона (БК) - хроническое, рецидивирующее заболевание желудочно-кишечного тракта неясной этиологии, характеризующееся трансмуральным, сегментарным, воспалением стенки тонкой и/или толстой кишки или всего желудочно-кишечного тракта с развитием местных и системных осложнений.

1.2 Этиология и патогенез заболевания или состояния (группы заболеваний или состояний) Этиология воспалительных заболеваний кишечника (ВЗК), в том числе БК, точно не установлена: заболевание развивается в результате сочетания нескольких факторов, включающих генетическую предрасположенность, дефекты врожденного и приобретенного иммунитета, дисбиоз и различные факторы окружающей среды.

Обнаружено более 100 генов, предрасполагающих к ВЗК, большинство из которых контролирует взаимодействие иммунной системы с внешними антигенами, среди них при БК с большей частотой встречаются мутации *NOD2*, *IL23R*, *ATG16L1*, *IRGM*, *NKX2-3*, *1q24*, *5p13*, *HERC2*, *CCNY*, *10q21*. Более 50% генов, определяющих чувствительность к ВЗК, ассоциированы и с другими воспалительными и аутоиммунными заболеваниями, что может объяснить развитие внекишечных проявлений ВЗК [10]. При этом каких-либо специфических генетических особенностей, свойственных детям, обнаружено не было, за исключением группы детей раннего возраста.

Изменения кишечной микробиоты выявлены у всех больных БК, они характеризуются уменьшением видового разнообразия, уменьшением числа толерогенных видов (например, *Faecalibacterium prausnitzii*, *Bacteroides thetaiotaomicron*), увеличением жгутиковых бактерий, изменением виroma, усилением проницаемости слоя слизи и количества микробов, пенетрирующих слизистый слой [9].

Хроническое воспаление при ВЗК является следствием аномальной и пролонгированной активации иммунной системы кишечника. Многочисленные исследования продемонстрировали, что нарушения имеют место практически во всех звеньях иммунного ответа [11], начиная от барьерных функций эпителия и распознавания антигена паттерн-распознающими рецепторами, передачи сигнала дендритными клетками и сигнальными молекулами, презентации антигена HLA, и заканчивая функциями моноцитов-макрофагов, Т- и В-лимфоцитов. Образование инфламмосом, активация каспазы-1 и секреции провоспалительных цитокинов: IL-1, IL-17, IL-23, IL-6, TNF-α обуславливают кишечное воспаление с развитием массивной глубокой воспалительной инфильтрации кишечника. Младенческие формы ВЗК могут быть обусловлены нарушением

формирования иммунологической толерантности к собственной микробиоте кишечника вследствие мутации отдельных генов, например, *IL-10*, *FOXP3*, *XIAP* и др [12].

Каскад гуморальных и клеточных реакций при БК приводит к трансмуральному воспалению кишечной стенки с образованием характерных для БК саркоидных гранулем, состоящих из эпителиоидных гистиоцитов без очагов некроза и гигантских клеток.

При БК могут поражаться любые отделы желудочно-кишечного тракта - от полости рта до ануса. Тем не менее, в подавляющем большинстве случаев у детей доминирует поражение илеоцекального отдела (70%), изолированное поражение толстой кишки встречается в 30%, аноректальной области – у 20%, поражение верхних отделов ЖКТ – у 5-15% [3].

1.3 Эпидемиология заболевания или состояния (группы заболеваний или состояний)

Во всем мире наблюдается рост частоты воспалительных заболеваний кишечника (ВЗК) у детей, в частности - болезни Крона (БК), заболеваемость которой варьирует от 1,5 до 11,4 на 100000 [1, 2], при этом расчетное значение распространенности БК составляет 58/100000. Точных данных о распространенности БК у детей в России нет, но отдельные региональные наблюдения указывают на аналогичную тенденцию. Так, в Санкт-Петербурге заболеваемость БК возросла за последние 10 лет более чем в 10 раз и составила 5,5 на 100000, а распространенность – 20 на 100000 детей и подростков [3]. Примерно у 10% больных БК впервые манифестирует в возрасте до 17 лет, за последние 10 лет ВЗК с началом в детском возрасте возросли в 3 раза [4].

1.4 Особенности кодирования заболевания или состояния (группы заболеваний или состояний) по Международной статистической классификации болезней и проблем, связанных со здоровьем (МКБ 10)

К50.0 Болезнь Крона тонкой кишки

К50.1 Болезнь Крона толстой кишки

К50.8 Другие разновидности болезни Крона

К50.9 Болезнь Крона неуточненная

1.5 Классификация заболевания или состояния (группы заболеваний или состояний)

Для классификации БК по локализации поражения и фенотипическим вариантам течения рекомендуется использовать, применительно к детям, международную классификацию болезни Крона, принятую в 2010 г. в Париже. (табл.1).

Таблица 1. Классификация Болезни Крона

Критерий	Градация	Сочетания
----------	----------	-----------

Возраст начала болезни ¹	A1a – 0 - < 10 лет A1b – 10 - < 17 лет A2 – 17 – 40 лет A3 - > 40 лет	
Локализация	L1 - Терминальный илеит L2 - Изолированный колит – L3 - Илеит и колит L4a - Верхние отделы с поражением до связки Трейца L4b – Верхние отделы с поражением ниже связки Трейца, но выше дистальной 1/3 подвздошной кишки	L1+L4 L2+L4 L3+L4 L4ab
Форма	B1 - нестриктурирующая и непенетрирующая (воспалительная) B2 - стриктурирующая B3 – пенетрирующая B2B3 - стриктурирующая и пенетрирующая p – перианальные проявления	B2B3 – сочетание стеноза и пенетрации Сочетание с перианальным поражением B1p, B2p, B3p
Рост	Go – нет задержки роста, G1 – задержка роста	

Сейчас выделяют также ВЗК с очень ранним началом (ОРН ВЗК) – до 6 лет, а также младенческие ВЗК – с началом в первые 2 года жизни [Корниенко Е. А. Воспалительные заболевания кишечника у детей / Корниенко Е.А. – М.: Прима Принт, 2019. – 228 с.: ил.– ISBN 978-5-6042241-1-3].

По характеру течения выделяют:

1. Острое течение (менее 6 месяцев от дебюта заболевания);
2. Хроническое непрерывное течение (отсутствие более чем 6-месячных периодов ремиссии на фоне адекватной терапии);
3. Хроническое рецидивирующее течение (наличие более чем 6-месячных периодов ремиссии).

В зависимости от ответа на гормональную терапию и облегчения выбора рациональной лечебной тактики, поскольку целью консервативного лечения является достижение стойкой ремиссии с прекращением терапии ГКС выделяются:

- стероидорезистентность (сохранение активности заболевания несмотря на пероральный прием адекватной дозы ГКС в течение 7-14 дней).
- стероидозависимость (определяется при достижении клинической ремиссии на фоне терапии глюкокортикостероидами и возобновлении симптомов при снижении дозы или в течение 3 месяцев после полной отмены, а также в случаях, если терапию стероидами не удастся прекратить в течение 14-16 недель).

Также определяется педиатрический индекс активности болезни Крона (приложение Г1) [2].

1.6 Клиническая картина заболевания или состояния (группы заболеваний или состояний)

В детском возрасте ВЗК характеризуются более агрессивным течением, чем у взрослых, процесс имеет более распространенный характер, склонен к прогрессирующему нарастанию тяжести, заболевание сопряжено с более вероятным развитием осложнений и требует более интенсивной терапии, в частности, назначения глюкокортикостероидов, иммуносупрессоров и антицитокиновых препаратов [5,6]. Вероятность осложнений, требующих хирургического вмешательства, также более высока у пациентов с дебютом БК в детском возрасте. К 30 годам риск резекции части кишки составляет у них $48 \pm 5\%$ в сравнении с $14 \pm 2\%$ заболевших взрослыми [7].

Клиническая картина на ранних этапах развития БК может быть стертой, симптоматика неспецифичной, что затрудняет своевременную диагностику. Иногда БК протекает латентно, проявляясь лишь задержкой физического развития ребенка, иногда первыми симптомами могут быть осложнения или внекишечные проявления (ВКП).

К осложнениям БК относят: наружные свищи (кишечно-кожные), внутренние свищи (межкишечные, кишечно-пузырные, ректо-вагинальные), инфильтрат брюшной полости, межкишечные или интраабдоминальные абсцессы, стриктуры ЖКТ (с нарушением кишечной проходимости и без таковой), анальные трещины, парапроктит (при аноректальном поражении), кишечное кровотечение (редко).

Более 40% детей имеют внекишечные проявления болезни [2] (табл.2). Вероятность развития ВКП повышается с нарастанием длительности БК, они чаще встречаются при толстокишечной форме БК, ассоциированные с активностью заболевания ВКП нередко сочетаются друг с другом. Принципиально при ВЗК возможны поражения любых органов, но наиболее часто встречаются поражения суставов, печени, глаз и кожи [Корниенко Е. А. Воспалительные заболевания кишечника у детей / Корниенко Е.А. – М.: Прима Принт, 2019. – 228 с.: ил.– ISBN 978-5-6042241-1-3].

Таблица 2 – Внекишечные проявления болезни Крона

Аутоиммунные, связанные с активностью заболевания	Аутоиммунные, не связанные с активностью заболевания	Обусловленные длительным воспалением и метаболическими нарушениями
---	--	--

Периферическая артропатия 1-го типа (олигомоноартрит)	Периферическая артропатия 2-го типа (полиартрит)	Холелитиаз
Поражение кожи (узловатая эритема, гангренозная пиодермия, синдром Свита)	Анкилозирующий спондилит (сакроилеит)	Стеатоз печени, стеатогепатит
Поражение слизистых (афтозный стоматит)	Первичный склерозирующий холангит (редко)	Тромбоз периферических вен, тромбоэмболия легочной артерии
Поражение глаз (увеит, ирит, иридоциклит, эписклерит)	Остеопороз, остеомалация	Амилоидоз
	Псориаз	

Аутоиммунные проявления, связанные с активностью воспалительного процесса, появляются вместе с основными кишечными симптомами обострения и исчезают вместе с ними на фоне лечения. Аутоиммунные проявления, не связанные с активностью процесса (сопутствующими аутоиммунными заболеваниями), имеют тенденцию к прогрессированию независимо от фазы основного заболевания (обострение или ремиссия) и часто определяют неблагоприятный прогноз болезни.

Своевременная и точная диагностика, адекватная терапия способны изменить естественное течение БК, при этом выбор терапии должен соответствовать локализации процесса, его активности, учитывать индивидуальные особенности пациента, в частности, возраст и имеющиеся факторы риска.

2. Диагностика заболевания или состояния (группы заболеваний или состояний), медицинские показания и противопоказания к применению методов диагностики

Однозначных диагностических критериев БК не существует, диагноз ставится на основании сочетания данных анамнеза, клинической картины и типичных эндоскопических и гистологических изменений [13,14].

В практике возможно ориентироваться на критерии диагностики болезни Крона по Lennrd-Johns:

1. Поражение любого отдела ЖКТ от полости рта до анального канала: хроническое гранулематозное

поражение слизистой оболочки губ или щек; пилородуоденальное поражение, поражение тонкой кишки, хроническое перианальное поражение

2. Прерывистый характер поражения ЖКТ

3. Трансмуральный характер поражения: афтозные язвы, язвы-трещины, абсцессы, свищи
4. Фиброз: стриктуры
5. Лимфоидное: трансмуральное воспаление, лимфоидные скопления
6. Муцин: нормальное содержание муцина в зоне активного воспаления слизистой оболочки толстой кишки
7. Обнаружение неказеозной гранулемы

Диагноз БК достоверен: 3 признака или 1 признак+гранулема

Также выделяют фенотипы ВЗК в зависимости от частоты и вероятный диагноз в зависимости от первоначального фенотипа (у нелеченного ребенка) [Корниенко Е.А. Воспалительные заболевания кишечника у детей / Корниенко Е.А. – М.: Прима Принт, 2019. – 228 с, Levine A, Koletzko S, Turner D, Escher JC, Cucchiara S, de Ridder L, Kolho KL, Veres G, Russell RK, Paerregaard A, Buderus S, Greer ML, Dias JA, Veereman-Wauters G, Lionetti P, Sladek M, Martin de Carpi J, Staiano A, Ruemmele FM, Wilson DC; European Society of Pediatric Gastroenterology, Hepatology, and Nutrition. ESPGHAN revised porto criteria for the diagnosis of inflammatory bowel disease in children and adolescents. *J Pediatr Gastroenterol Nutr.* 2014 Jun;58(6):795-806] (табл.3)

Таблица 3.

Фенотипы ВЗК в зависимости от частоты и вероятный диагноз в зависимости от первоначального фенотипа (у нелеченного ребенка)

Класс	Номер	Признак
1	1	Хотя бы одна гранулема в любом отделе ЖКТ, не связанная с криптой
	2	Хотя бы одна глубокая язва или участок «булыжной мостовой» в любом отделе тонкой кишки или ЖКТ (исключая желудок)
	3	Свищ, внутренний или периаанальный
	4	Значительные воспалительные изменения кожи в периаанальной области
	5	Утолщение стенки подвздошной или тонкой кишки, подтвержденное методами визуализации, или признаки воспаления в тонкой кишке, обнаруженные видеокапсулой
	6	Признаки воспаления в подвздошной кишке при отсутствии поражения слепой кишки
2	7	Участки эндоскопически и гистологически нормальной слизистой толстой кишки, чередующиеся с пораженной (без лечения)
	8	Эндоскопически и гистологически нормальная слизистая оболочка прямой кишки
	9	Эндоскопически нормальные участки толстой кишки среди воспаленных, но гистологически с признаками воспаления (очаговость)
	10	Значительная задержка роста (>2 стандартных отклонений), не объяснимая другими причинами
	11	Трансмуральное воспаление в толстой кишке при отсутствии тяжелого колита
	12	Маленькие неглубокие (включая афтозные) язвы в 12-перстной кишке, тонкой кишке или пищеводе, не объяснимые другими причинами (<i>H.pylori</i> , ГЭРБ, НПВС, целиакия и др.)
	13	Множественные (более 5) маленькие неглубокие язвы (включая афтозные) в толстой кишке или желудке, не объяснимые другими причинами (<i>H.pylori</i> , НПВС, инфекция и др.)
	14	Илеит, похожий на ретроградный, но при небольшом воспалении в слепой кишке
	15	ASCA (+), ANCA (-)
	16	Обратное нарастание активности воспаления (проксимальное > дистального)
	17	Выраженный грубый рельеф слизистой оболочки в желудке или 12-перстной кишке, не объяснимый другими причинами (<i>H.pylori</i> , целиакия)
	18	Глубокая язва или «булыжная мостовая» в желудке, не объяснимые другими причинами (<i>H.pylori</i> , НПВС, целиакия и др.)
3	19	Очаговый хронический дуоденит гистологически
	20	Очаговый активный колит гистологически более чем в одном биоптате
	21	Менее 5 афтозных язв в желудке или толстой кишке
	22	Диарея без крови
	23	Очаговый активный гастрит

Для верификации периода заболевания (обострение или ремиссия), оценки тяжести обострения, а также для динамической оценки эффективности лечения больного следует использовать расчет Педиатрического индекса активности болезни Крона (PCDAI) (Приложение Г1) [2].

2.1 Жалобы и анамнез

К наиболее частым клиническим симптомам БК у детей относятся [2]:

- длительная хроническая диарея (более 6 нед), чаще без примеси крови;
- боль в животе упорного характера с четкой локализацией;
- потеря массы, значительный дефицит массы тела, отставание в росте;
- длительная лихорадка неясного генеза;
- анемия, чаще железодефицитная;
- перианальные осложнения (хронические анальные трещины, парапроктит, свищи прямой кишки).

У пациентов с БК с поражением верхних отделов ЖКТ могут наблюдаться и другие гастроэнтерологические жалобы. Так, при поражении пищевода отмечаются жалобы на боли в грудной клетке, изжогу и срыгивание (напоминающие таковые при гастроэзофагеальной рефлюксной болезни), в более тяжелых случаях – на дисфагию и одинофагию, рвоту и потерю массы тела. При БК с поражением желудка и двенадцатиперстной кишки больные могут предъявлять жалобы на боли, тяжесть и переполнение в эпигастральной области, тошноту, снижение аппетита [13, Ивашкин В.Т. Клинические рекомендации по диагностике и лечению болезни Крона у взрослых (проект) Колопроктология, том 19, № 2, 2020 <https://doi.org/10.33878/2073-7556-2020-19-2-8-38>].

При сборе анамнеза стоит обратить внимание на информацию о поездках в южные страны, непереносимости пищевых продуктов, приеме лекарственных препаратов (включая антибиотики и нестероидные противовоспалительные средства (НПВС)), курении и семейном анамнезе в отношении ВЗК и других аутоиммунных заболеваний.

— 2.2 Физикальное обследование

В объективное обследование ребенка следует включать оценку физического и полового развития, полный осмотр, включая осмотр перианальной области. При осмотре могут быть обнаружены различные проявления болезни, включая дефицит питания, отставание в росте и

половом развитии, афты слизистой рта, наличие инфильтрата брюшной полости, наружных кишечных свищей, перианальных проявлений (трещин, свищей), а также внекишечных проявлений.

2.3 Лабораторная диагностика

- Рекомендовано при подозрении на БК (см. раздел 2.1 «Жалобы и анамнез») провести определение уровня фекального кальпротектина как показателя активности воспаления в кишечнике с целью диагностики БК. [Waugh N, Cummins E, Royle P, Kandala NB, Shyangdan D, Arasaradnam R, et al. Faecal calprotectin testing for differentiating amongst inflammatory and non-inflammatory bowel diseases: systematic review and economic evaluation. Health Technol Assess 2013;17:xv–xix, 1–211, Däbritz J, Gerner P, Enninger A, Claßen M, Radke M. Inflammatory Bowel Disease in Childhood and Adolescence. Dtsch Arztebl Int. 2017 May 12;114(19):331-338, Oliveira SB, Monteiro IM. Diagnosis and management of inflammatory bowel disease in children. BMJ. 2017 May 31;357:j2083].

(УУР – С УДД -5).

Комментарии:

Уровень фекального кальпротектина значительно выше при толстокишечном воспалении.

При повышении уровня фекального кальпротектина более чем в 5 раз (250 мг/г либо выше, в зависимости от возраста) ребенок должен быть направлен в гастроэнтерологическое отделение для углубленного обследования.

Детям с установленным диагнозом БК – контроль уровня фекального кальпротектина – не реже, чем 1 раз в год с целью контроля воспалительной реакции кишечника и своевременной коррекции терапии либо при обострении.

Фекальный кальпротектин является чувствительным маркером воспаления, применяется также в качестве способа мониторинга активности заболевания. Для повышения чувствительности фекального кальпротектина в мониторинге активности заболевания, рекомендовано также дополнительно определение СРБ и клинического индекса активности БК. PCDAI [Crohn's Disease: an ECCO-ESPGHAN Guideline Update. /Consensus Advance Access publication Paper. October 7, 2020. Journal of Crohn's and Colitis, 2020, 1–24, doi:10.1093/ecco-jcc/jjaa161].

- Рекомендовано всем пациентам при подозрении на БК и далее – при динамическом наблюдении исследовать Общий (клинический) анализ крови развернутый (оценка гематокрита,

Исследование уровня эритроцитов в крови, Исследование уровня тромбоцитов в крови, Исследование уровня лейкоцитов в крови, Дифференцированный подсчет лейкоцитов (лейкоцитарная формула), Просмотр мазка крови для анализа аномалий морфологии эритроцитов, тромбоцитов и лейкоцитов, Определение размеров эритроцитов, скорость оседания эритроцитов (СОЭ)) с целью выявления анемии и признаков воспалительной реакции, С-реактивный белок – для оценки воспалительной реакции.[Däbritz J, Gerner P, Enninger A, Claßen M, Radke M. Inflammatory Bowel Disease in Childhood and Adolescence. Dtsch Arztebl Int. 2017 May 12;114(19):331-338, Mack DR, Langton C, Markowitz J, LeLeiko N, Griffiths A, Bousvaros A, Evans J, Kugathasan S, Otley A, Pfefferkorn M, Rosh J, Mezoff A, Moyer S, Oliva-Hemker M, Rothbaum R, Wyllie R, delRosario JF, Keljo D, Lerer T, Hyams J, Pediatric Inflammatory Bowel Disease Collaborative Research Group Pediatrics. 2007;119(6):1113.), Oliveira SB, Monteiro IM. Diagnosis and management of inflammatory bowel disease in children. BMJ. 2017 May 31;357:j2083].

(УУР – С УДД -5).

Комментарии: *Доказательных данных по необходимой частоте проведения данных лабораторных исследований нет. Следует контролировать показатели общего (клинического) анализа крови развернутого и С-реактивного белка, в среднем не реже 1-2 раза в год, при необходимости – чаще (при госпитализации – обязательно).*

Общий (клинический) анализ крови развернутый контролируется у пациентов, получающих иммуносупрессоры не реже одного раза в 1-3 месяца (Приложение А3.1).

Изменения в лабораторных данных при БК имеют неспецифический характер. В общем анализе крови могут быть обнаружены анемия (чаще железодефицитная или анемии хронического заболевания, реже В-12- или фолиеводефицитная), лейкоцитоз (на фоне хронического воспаления, при наличии абсцесса или на фоне стероидной терапии), ускорение СОЭ.

- *Всем детям с подозрением на БК рекомендовано проведение анализа крови биохимического общетерапевтического (общий белок, протеинограмма, печеночные ферменты (определение активности аланинаминотрансферазы (АЛТ), аспаратаминотрансферазы (АСТ), гамма-глутамилтрансферазы (ГГТ), щелочной фосфатазы в крови), электролиты (натрий, калий, магний, хлор), уровень железа сыворотки крови, трансферрин, ферритин, уровень общего билирубина в крови, уровня глюкозы в крови, Исследование уровня креатинина в крови, Исследование уровня мочевины в крови с целью оценки воспаления, функции печени, почек, обмена железа, электролитного баланса [Däbritz J, Gerner P, Enninger A, Claßen M, Radke M. Inflammatory Bowel Disease in Childhood and Adolescence. Dtsch Arztebl Int. 2017 May 12;114(19):331-338, Oliveira SB,*

Monteiro IM. Diagnosis and management of inflammatory bowel disease in children. BMJ. 2017 May 31;357:j2083, Ghishan FK, Kiela PR. Vitamins and Minerals in Inflammatory Bowel Disease. Gastroenterol Clin North Am. 2017 Dec;46(4):797-808].

(УУР-С; УДД-5)

Комментарий: Биохимическое исследование позволяет выявить повышение С-реактивного белка (СРБ), диспротеинемию (в частности, гипоальбуминемию и повышение α_2 - и γ -глобулинов).

При поражении печени может быть повышен уровень АЛТ, АСТ, ГГТ, билирубина.

В дальнейшем при динамическом наблюдении следует контролировать параметры анализа крови биохимического общетерапевтического. Частота и выбор параметров устанавливается индивидуально, в зависимости от тяжести течения и клинических проявлений, в среднем – не реже 1-2 раз в год. Пациентам, получающим иммуносупрессоры исследуются «печеночные» ферменты в среднем не реже 1 раза в 1-3 месяца (Приложение А3.1).

- Рекомендовано детям с подозрением на БК при первичной диагностике исключить/подтвердить паразитарные инвазии (микроскопическое исследование кала на гельминты с применением методов обогащения) [Däbritz J, Gerner P, Enninger A, Claßen M, Radke M. Inflammatory Bowel Disease in Childhood and Adolescence. Dtsch Arztebl Int. 2017 May 12;114(19):331-338, Oliveira SB, Monteiro IM. Diagnosis and management of inflammatory bowel disease in children. BMJ. 2017 May 31;357:j2083].

(УУР-С; УДД-5)

Комментарий: исследования могут проводиться и в процессе динамического наблюдения при подозрении на глистные инвазии.

- Рекомендовано при остром начале диареи выполнить исследование кала для исключения острой кишечной инфекции, исследование токсинов А и В *Clostridioides difficile* (устаревшее наименование - *Clostridium difficile*) (Определение токсинов возбудителя диффициального клостридиоза (*Clostridium difficile*) в образцах фекалий, Исследование кала на наличие токсина клостридии диффициле (*Clostridium difficile*), Иммунохроматографическое экспресс-исследование кала на токсины А и В клостридии (*Clostridium difficile*)) или Определение ДНК возбудителя диффициального клостридиоза (*Clostridium difficile*) в образцах фекалий методом ПЦР (при недавно проведенном курсе антибиотикотерапии или пребывании в стационаре для исключения псевдомембранозного колита) [Däbritz J, Gerner P, Enninger A, Claßen M, Radke M. Inflammatory Bowel Disease in Childhood and Adolescence. Dtsch Arztebl Int. 2017 May 12;114(19):331-338, Oliveira SB, Monteiro IM. Diagnosis and management of inflammatory bowel disease in children. BMJ. 2017 May 31;357:j2083].

(УУР-С; УДД-5)

Комментарий:

При подозрении на кишечные инфекции проводятся соответствующие тесты на выявление Salmonella, Shigella, Yersinia, Campylobacter (например: Микробиологическое (культуральное) исследование фекалий/ректального мазка на микроорганизмы рода сальмонелла (Salmonella spp.), Микробиологическое (культуральное) исследование фекалий/ректального мазка на иерсинии (Yersinia spp.), Микробиологическое (культуральное) исследование фекалий/ректального мазка на возбудитель иерсиниоза (Yersinia enterocolitica), Микробиологическое (культуральное) исследование фекалий/ректального мазка на возбудитель псевдотуберкулеза (Yersinia pseudotuberculosis), Микробиологическое (культуральное) исследование фекалий/ректального мазка на патогенные кампилобактерии (Campylobacter jejuni/coli)).

Определение антител к возбудителям стронгилоидоза (Strongyloides stercoralis), Молекулярно-биологическое исследование фекалий на возбудителя стронгилоидоза (Strongyloides stercoralis), Определение ДНК возбудителя стронгилоидоза (Strongyloides stercoralis) в фекалиях методом ПЦР

Проводится 3-кратное бактериологическое исследование кала на кишечную группу, в том числе на кампилобактер, а также серологическое исследование крови для определения уровня антител к кишечным инфекциям. При наличии антител в невысоком титре исследование проводят повторно, при кишечной инфекции титр антител нарастает. В настоящее время расширяются возможности ПЦР-диагностики кишечных инфекций, что также следует использовать [Корниенко Е. А. Воспалительные заболевания кишечника у детей / Корниенко Е.А. – М.: Прима Принт, 2019. – 228 с.: ил.– ISBN 978-5-6042241-1-3].

- Детям с подозрением на БК при необходимости проведения дифференциальной диагностики с язвенным колитом рекомендовано исследование в крови иммунологических маркеров ВЗК: ASCA (Определение антител класса G (IgG) в крови к Saccharomyces cerevisiae (ASCA)) и ANCA (Определение маркеров ANCA-ассоциированных васкулитов: PR3 (c-ANCA), МПО (p-ANCA)) [Däbritz J, Gerner P, Enninger A, Claßen M, Radke M. Inflammatory Bowel Disease in Childhood and Adolescence. Dtsch Arztebl Int. 2017 May 12;114(19):331-338, Oliveira SB, Monteiro IM. Diagnosis and management of inflammatory bowel disease in children. BMJ. 2017 May 31;357:j2083].

(УУР - С УДД - 5).

Комментарий: *Наличие ASCA (антитела к Saccharomyces cerevisiae) - в пользу диагноза болезнь Крона и является маркером неблагоприятного фенотипа*

Отсутствие ASCA не исключает диагноз, т.к. положительны они лишь у 20% пациентов.

В Номенклатуре медицинских услуг (Приказ Министерства здравоохранения РФ от 13 октября 2017 г. N 804н) услуга Определение антител класса G (IgG) в крови к Saccharomyces cerevisiae (ASCA) отсутствует.

- Рекомендовано проведение исследования биоптатов кишки на цитомегаловирус при остром стероидрезистентном колите с целью подтверждения/исключения колита цитомегаловирусной этиологии [Däbritz J, Gerner P, Enninger A, Claßen M, Radke M. Inflammatory Bowel Disease in Childhood and Adolescence. Dtsch Arztebl Int. 2017 May 12;114(19):331-338, Oliveira SB, Monteiro IM. Diagnosis and management of inflammatory bowel disease in children. BMJ. 2017 May 31;357:j2083].

(УУР-С; УДД-5)

Комментарии: *предпочтительно в биоптате кишки, полученной при ректосигмоидоскопии (Определение ДНК цитомегаловируса (Cytomegalovirus) в биоптатах и пунктатах из очагов поражения органов и тканей методом ПЦР, качественное исследование, Определение ДНК цитомегаловируса (Cytomegalovirus) в биоптатах и пунктатах из очагов поражения органов и тканей методом ПЦР, количественное исследование). При положительном результате теста требуется соответствующая терапия.*

- Всем детям при диагностике БК необходимо проведение диагностики гепатита В (Определение антигена (HbsAg) вируса гепатита В (Hepatitis B virus) в крови) с целью отбора пациентов для иммунизации против данной инфекции или назначения соответствующей терапии при выявлении заболевания [Däbritz J, Gerner P, Enninger A, Claßen M, Radke M. Inflammatory Bowel Disease in Childhood and Adolescence. Dtsch Arztebl Int. 2017 May 12;114(19):331-338, Oliveira SB, Monteiro IM. Diagnosis and management of inflammatory bowel disease in children. BMJ. 2017 May 31;357:j2083].

(УУР-С; УДД-5).

- Рекомендовано перед началом анти-ФНО терапии и ежегодно на фоне лечения данными препаратами проведение исследования на туберкулез с целью выявления латентной туберкулезной инфекции и своевременного ее лечения (см. Приложение А3.1) [Däbritz J, Gerner P, Enninger A, Claßen M, Radke M. Inflammatory Bowel Disease in Childhood and Adolescence. Dtsch Arztebl Int. 2017 May 12;114(19):331-338, Oliveira SB, Monteiro IM. Diagnosis and management of inflammatory bowel disease in children. BMJ. 2017 May 31;357:j2083].

(УУР-С; УДД-5)

Комментарий: *могут проводиться Внутрикожная проба с туберкулезным аллергеном и/или IGRA-тесты (Interferon-γ release assays) – иммунологические методы, основанные на стимуляции T-*

лимфоцитов пептидными антигенами и выработке интерферона γ , секретируемого клетками крови инфицированного *M. tuberculosis* человека (Исследование уровня интерферона-гамма на антигены *Mycobacterium tuberculosis complex* в крови).

Следует относиться с осторожностью к результатам внутрикожных тестов, так как при воспалительных заболеваниях кишечника может быть анергия.

Кроме лабораторных исследований следует оценить данные анамнеза и клинической картины, а также рентгенографии органов грудной клетки.

- Рекомендовано рассмотреть назначение исследования коагуляции (Коагулограмма (ориентировочное исследование системы гемостаза)) детям с подозрением на БК или с установленным диагнозом БК при подозрении на наличие изменений параметров гемостаза, в том числе, в комплексной оценке активности болезни с целью своевременной коррекции терапии [Matowicka-Karna J. Markers of inflammation, activation of blood platelets and coagulation disorders in inflammatory bowel diseases. Postepy Hig Med Dosw (Online). 2016 Apr 13;70:305-12, Zhang J, Guo Z, Yang W, Zhu Z, Kong W, Zheng S, Jiang L, Fei X, Chen Y, Liu J. D-Dimer levels are correlated with disease activity in Crohn's patients. Oncotarget. 2017 Jul 12;8(38):63971-63977].

Комментарии: возможно Определение тромбинового времени в крови, фибриногена, Определение международного нормализованного отношения (МНО), Определение концентрации Д-димера в крови и др.

- Рекомендовано рассмотреть проведение Определения содержания антител к тканевой трансглутаминазе в крови (класса IgA) и Исследование уровня иммуноглобулина А в крови при необходимости проведения дифференциальной диагностики с целиакией [Däbritz J, Gerner P, Enninger A, Claßen M, Radke M. Inflammatory Bowel Disease in Childhood and Adolescence. Dtsch Arztebl Int. 2017 May 12;114(19):331-338, Oliveira SB, Monteiro IM. Diagnosis and management of inflammatory bowel disease in children. BMJ. 2017 May 31;357:j2083].

(УУР - С УДД - 5).

- Рекомендовано пациентам с БК регулярно проводить исследование уровня витамина D (Исследование уровня 25-ОН витамина Д в крови) [Oliveira SB, Monteiro IM. Diagnosis and management of inflammatory bowel disease in children. BMJ. 2017 May 31;357:j2083, Ghishan FK, Kiela PR. Vitamins and Minerals in Inflammatory Bowel Disease. Gastroenterol Clin North Am. 2017 Dec;46(4):797-808].

(УУР - С УДД - 5).

Комментарии: Исследование уровня 25-ОН витамина Д в крови следует проводить всем пациентам регулярно, в среднем, 1 раз в год. Рекомендовано пациентам с БК рассмотреть

проведение исследований уровней В12 (Определение уровня витамина В12 (цианокобаламин) в крови), Исследование уровня фолиевой кислоты в сыворотке крови, Исследование уровня цинка в крови А, Е при подозрении на витаминдефицитные состояния и/или дефицит цинка с целью своевременного выявления отклонений и назначения соответствующих препаратов для коррекции [Däbritz J, Gerner P, Enninger A, Claßen M, Radke M. Inflammatory Bowel Disease in Childhood and Adolescence. Dtsch Arztebl Int. 2017 May 12;114(19):331-338, Oliveira SB, Monteiro IM. Diagnosis and management of inflammatory bowel disease in children. BMJ. 2017 May 31;357:j2083, Ghishan FK, Kiela PR. Vitamins and Minerals in Inflammatory Bowel Disease. Gastroenterol Clin North Am. 2017 Dec;46(4):797-808].

(УУР - С УДД - 5).

Комментарии: *показания и частота исследований устанавливаются индивидуально, например: Исследование уровня 25-ОН витамина Д в крови следует проводить всем пациентам регулярно, цианокобаламин обязателен для контроля пациентам после терминальной резекции подвздошной кишки, цианокобаламина и фолиевой кислоты – при наличии макроцитарной анемии, цинка – пациентам с профузными диареями или высокими свищами*

2.4 Инструментальная диагностика

2.4.1 Эндоскопические методы исследования

- **Всем детям с подозрением на БК рекомендовано проводить:**
 - колоноскопию с илеоскопией (Колоноскопия, Видеоколоноскопия, Интестиноскопия)
 - эзофагогастродуоденоскопию
 - ступенчатую биопсию слизистой оболочки всех осмотренных отделов [Däbritz J, Gerner P, Enninger A, Claßen M, Radke M. Inflammatory Bowel Disease in Childhood and Adolescence. Dtsch Arztebl Int. 2017 May 12;114(19):331-338, Oliveira SB, Monteiro IM. Diagnosis and management of inflammatory bowel disease in children. BMJ. 2017 May 31;357:j2083, Ghishan FK, Kiela PR. Vitamins and Minerals in Inflammatory Bowel Disease. Gastroenterol Clin North Am. 2017 Dec;46(4):797-808]

(УУР – С; УДД -5)

Комментарии: *детям колоноскопия проводится под наркозом.*

Данные исследования также проводятся в динамическом наблюдении – частота устанавливается индивидуально (в т.ч., при рецидивах, при подозрении на прогрессирование, при контроле после хирургического лечения)

- В качестве альтернативы колоноскопии с илеоскопией и эзофагогастродуоденоскопии рекомендуется видеокapsульная эндоскопия (Тонкокишечная эндоскопия видеокapsульная, Толстокишечная эндоскопия видеокapsульная) [Däbritz J, Gerner P, Enninger A, Claßen M, Radke M. Inflammatory Bowel Disease in Childhood and Adolescence. Dtsch Arztebl Int. 2017 May 12;114(19):331-338, Oliveira SB, Monteiro IM. Diagnosis and management of inflammatory bowel disease in children. BMJ. 2017 May 31;357:j2083]

(УУР – С; УДД – 5).

Комментарий:

Ограничением к использованию Тонкокишечной эндоскопии видеокapsульной и Толстокишечной эндоскопии видеокapsульной является невозможность взятия биоптата, однако малая инвазивность, отсутствие необходимости проведения наркоза позволяет применять данное исследование, в том числе, в процессе динамического наблюдения за пациентом.

При БК перед проведением видеокapsульной эндоскопии следует выполнить рентгенологические исследования (пассаж бария по кишечнику) [Maglente D. D., Sandrasegaran K., Chiorean M., Dewitt J. et al. Radiologic investigations complement and add diagnostic information to capsule endoscopy of small-bowel diseases Am. J. Roentgenol. 2007. Vol. 189. N 2. P. 306–312, Spada C., Riccioni M. E., Costamagna G. Patients with known small bowel stricture or with symptoms of small bowel obstruction secondary to Crohn’s disease should not perform video capsule endoscopy without being previously tested for small bowel patency // Am. J. Gastroenterol. 2007. Vol. 102. N 7. P. 1542–1543, Kopylov U, et al. Diagnostic yield of capsule endoscopy versus magnetic resonance enterography and small bowel contrast ultrasound in the evaluation of small bowel Crohn’s disease: Systematic review and meta-analysis. Dig Liver Dis 2017;49:854–63.] (Рентгенография тонкой кишки с контрастированием, Рентгеноконтроль прохождения контрастного вещества по желудку, тонкой и ободочной кишке) или КТ-энтерография (Компьютерная томография тонкой кишки с контрастированием) или МР-энтерографию (Магнитно-резонансная томография тонкой кишки, Магнитно-резонансная томография тонкой кишки с контрастированием) [Podgórska J., Pachó R., Albrecht P. MR enterography imaging of Crohn’s disease in pediatric patients. Pol J Radiol, 2014; 79: 79-87 doi:10.12659/PJR.889760] для исключения/подтверждения стриктур тонкой кишки при подозрении на данные состояния. Тонкокишечная эндоскопия видеокapsульная проводится при подозрении на поражение тонкой кишки и при отсутствии стриктур [Hijaz NM, Attard TM, Colombo JM, Mardis NJ, Friesen CA. Comparison of the use of wireless capsule endoscopy with magnetic resonance enterography in children with inflammatory bowel disease. World J Gastroenterol 2019; 25(28): 3808-3822. DOI:10.3748/wjg.v25.i28.3808].

- При подозрении на поражение тонкой кишки и невозможности достоверного подтверждения диагноза по данным колоноскопии (с исследованием терминального отдела тонкой кишки), КТ и МРТ, невозможности проведения видеокапсульного исследования рекомендовано рассмотреть проведение баллонной энтероскопии (Интестиноскопия двухбаллонная) с биопсией (Биопсия тонкой кишки эндоскопическая) с целью уточнения диагноза [Chen H, Liu Y, Fu L, Lin X, Fan D, Li C. Clinical utility of double-balloon enteroscopy in children: A single-centre experience in South China. J Paediatr Child Health. 2019 Feb;55(2):188-193, Uchida K, Yoshiyama S, Inoue M, Koike Y, Yasuda H, Fujikawa H, Okita Y, Araki T, Tanaka K, Kusunoki M. Double balloon enteroscopy for pediatric inflammatory bowel disease. Pediatr Int. 2012 Dec;54(6):806-9].

(УУР – С; УДД – 4).

2.4.2 Методы визуализации

- При подозрении на поражение тонкой кишки при БК рекомендовано проведение: МР-энтерографии (гидро-МРТ, (Магнитно-резонансная томография тонкой кишки, Магнитно-резонансная томография тонкой кишки с контрастированием)) или КТ-энтерографии (гидро-КТ, (Компьютерная томография тонкой кишки с контрастированием)) с целью уточнения диагноза [Maltz R, Podberesky DJ, Saeed SA Imaging modalities in pediatric inflammatory bowel disease. Curr Opin Pediatr. 2014;26(5):590-6, Greenup AJ, Bressler B, Rosenfeld G Medical Imaging in Small Bowel Crohn's Disease-Computer Tomography Enterography, Magnetic Resonance Enterography, and Ultrasound: «Which One Is the Best for What?» Inflamm Bowel Dis. 2016;22(5):1246, Däbritz J, Gerner P, Enninger A, Claßen M, Radke M. Inflammatory Bowel Disease in Childhood and Adolescence. Dtsch Arztebl Int. 2017 May 12;114(19):331-338, Oliveira SB, Monteiro IM. Diagnosis and management of inflammatory bowel disease in children. BMJ. 2017 May 31;357:j2083, Ghishan FK, Kiela PR. Vitamins and Minerals in Inflammatory Bowel Disease. Gastroenterol Clin North Am. 2017 Dec;46(4):797-808]

(УУР – С ;УДД - 5)

Комментарии: МРТ может быть предпочтительна у детей в связи с отсутствием лучевой нагрузки, однако КТ больше подходит при неотложных состояниях.

При выборе исследования следует ориентироваться на состояние, возраст и возможности пациента, медицинской организации. При невозможности провести МРТ или КТ возможно рекомендовать рентгеноконтрастное исследование тонкой кишки с бариевой взвесью (Рентгенография тонкой кишки с контрастированием) (после исключения признаков непроходимости) [Däbritz J, Gerner P, Enninger A, Claßen M, Radke M. Inflammatory Bowel Disease in Childhood and Adolescence. Dtsch Arztebl Int. 2017 May 12;114(19):331-338, Oliveira SB, Monteiro IM.

Diagnosis and management of inflammatory bowel disease in children. BMJ. 2017 May 31;357:j2083, Sturm A, Maaser C, Calabrese E, et al. ECCO-ESGAR Guideline for Diagnostic Assessment in IBD Part 2: IBD scores and general principles and technical aspects. J Crohns Colitis. 2019 Mar 26;13(3):273-284. doi: 10.1093/ecco-jcc/jjy114. PMID: 30137278].

(УУР – С; УДД - 5).

- Рекомендовано проведение ультразвукового исследования органов брюшной полости (Ультразвуковое исследование органов брюшной полости (комплексное)), забрюшинного пространства, малого таза (Ультразвуковое исследование органов малого таза (комплексное)), в том числе, с доплеровским анализом всем пациентам с целью выявления некоторых признаков и осложнений БК – утолщение стенки кишки, инфильтрат, абсцесс брюшной полости, наличие фистул, воспаление брюшины и др. [Däbritz J, Gerner P, Enninger A, Claßen M, Radke M. Inflammatory Bowel Disease in Childhood and Adolescence. Dtsch Arztebl Int. 2017 May 12;114(19):331-338, Oliveira SB, Monteiro IM. Diagnosis and management of inflammatory bowel disease in children. BMJ. 2017 May 31;357:j2083].

(УУР – С, УДД - 5)

Комментарий: *данный метод имеет ограниченные возможности в диагностике поражений кишечника. При этом процедура неинвазивна, что обуславливает ее широкое использование, особенно в детском возрасте.*

- При перианальных поражениях пациентам с БК рекомендовано проведение трансректального и/или трансперинеального ультразвукового или магнитно-резонансного исследования прямой кишки (Ультразвуковое исследование прямой кишки трансректальное, Магнитно-резонансная томография толстой кишки, Магнитно-резонансная томография толстой кишки с контрастированием) и Магнитно-резонансная томография органов малого таза с целью визуализации свищевых ходов и уточнения степени воспаления и протяженности поражения прямой кишки и анального канала [Maltz R, Podberesky DJ, Saeed SA Imaging modalities in pediatric inflammatory bowel disease. Curr Opin Pediatr. 2014;26(5):590, Horsthuis K, Stokkers PC, Stoker J Detection of inflammatory bowel disease: diagnostic performance of cross-sectional imaging modalities Abdom Imaging. 2008;33(4):407, J-Y Hwang, H-K Yoon, W K Kim, Y A Cho, J S Lee, C H Yoon, Y J Lee, K M Kim. Transperineal ultrasonography for evaluation of the perianal fistula and abscess in pediatric Crohn disease: preliminary study. Ultrasonography 2014;33:184-190 doi:10.14366/usg.14009].

(УУР – С, УДД - 5).

- Рекомендовано проведение Магнитно-резонансной томографии органов малого таза с внутривенным контрастированием детям с перианальными проявлениями БК в виде свищей прямой кишки при подозрении на них для диагностики фистул для подтверждения диагноза (в т.ч., определения локализации, протяженности свищевого хода и наличия отсутствия осложнений) [Däbritz J, Gerner P, Enninger A, Claßen M, Radke M. Inflammatory Bowel Disease in Childhood and Adolescence. Dtsch Arztebl Int. 2017 May 12;114(19):331-338, Oliveira SB, Monteiro IM. Diagnosis and management of inflammatory bowel disease in children. BMJ. 2017 May 31;357:j2083,].

(УУР – С; УДД - 5)

Комментарии: в случае невозможности проведения Магнитно-резонансной томографии органов малого таза с внутривенным контрастированием проводится КТ органов малого таза с контрастированием (Компьютерная томография органов малого таза у женщин с контрастированием, Компьютерная томография органов таза у мужчин с контрастированием) или фистулография (Фистулография свищей прямой кишки и перианальной области) или ультразвукового исследования ректальным датчиком.

- Магнитно-резонансная холангиопанкреатография рекомендована детям с БК при наличии данных (предположений) о вовлечении в процесс печени и/или желчных протоков [Däbritz J, Gerner P, Enninger A, Claßen M, Radke M. Inflammatory Bowel Disease in Childhood and Adolescence. Dtsch Arztebl Int. 2017 May 12;114(19):331-338].

(УУР – С; УДД - 5)

- Пациентам при подозрении на кишечную непроходимость или перфорацию кишечника рекомендуется обзорная рентгенография брюшной полости для подтверждения данного состояния. [Däbritz J, Gerner P, Enninger A, Claßen M, Radke M. Inflammatory Bowel Disease in Childhood and Adolescence. Dtsch Arztebl Int. 2017 May 12;114(19):331-338, Long B, Robertson J, Koymfman A. Emergency Medicine Evaluation and Management of Small Bowel Obstruction: EvidenceBased Recommendations. J Emerg Med. 2019 Feb;56(2):166-176. doi:10.1016/j.jemermed.2018. Kolar M., Pilkington M., Winthrop A., MacDonalda H., Justinichb C., Soboleskic D., Slyc L., Hurlbut D. Free intestinal perforation in children with Crohn's disease. Journal of Pediatric Surgery Case Reports 32 (2018) 5–10. doi:10.1016/j.epsc.2018.01.002].

(УУР – С, УДД - 5)

- Рекомендовано проведение рентгеноденситометрии детям с БК с целью оценки состояния костной ткани, своевременной диагностики остеопороза, оценки необходимости и терапии [Sakka

SD, Cheung MS. Management of primary and secondary osteoporosis in children. Ther Adv Musculoskelet Dis. 2020 Nov 2;12:1759720X20969262]

Комментарии: *снижение плотности костей отмечено у 30% детей с ВЗК. Частота проведения исследования определяется индивидуально согласно клиническим рекомендациям по остеопорозу и снижению минеральной плотности костной ткани [Herzog D, Bishop N, Glorieux F, Seidman EG Interpretation of bone mineral density values in pediatric Crohn's disease Inflamm Bowel Dis. 1998;4(4):261-7, Gokhale R, Favus MJ, Karrison T, Sutton MM, Rich B, Kirschner BS,. Bone mineral density assessment in children with inflammatory bowel disease. Gastroenterology. 1998;114(5):902-11, Maratova K, Hradsky O, Matyskova J, Copova I, Soucek O, Sumnik Z, Bronsky J. Musculoskeletal system in children and adolescents with inflammatory bowel disease: normal muscle force, decreased trabecular bone mineral density and low prevalence of vertebral fractures. Eur J Pediatr. 2017 Oct;176(10):1355-1363]*

2.5 Иные методы исследования

2.5.1 Гистологическое исследование

- Гистологическое исследование взятых в ходе эндоскопического исследования биоптатов и резецированных участков кишечника рекомендуется для диагностики болезни Крона и оценки эффективности лечения [Magro F, Langner C, Driessen A, Ensari A, Geboes K, Mantzaris GJ, Villanacci V, Becheanu G, Borrallho Nunes P, Cathomas G, Fries W, Jouret-Mourin A, Mescoli C, de Petris G, Rubio CA, Shepherd NA, Vieth M, Eliakim R; European Society of Pathology (ESP); European Crohn's and Colitis Organisation (ECCO). European consensus on the histopathology of inflammatory bowel disease. J Crohns Colitis. 2013 Nov;7(10):827-51. doi: 10.1016/j.crohns.2013.06.001. Epub 2013 Jul 17. PMID: 23870728, Feakins RM; British Society of Gastroenterology. Inflammatory bowel disease biopsies: updated British Society of Gastroenterology reporting guidelines. J Clin Pathol. 2013 Dec;66(12):1005-26. doi: 10.1136/jclinpath-2013-201885. Epub 2013 Sep 2. PMID: 23999270.]

(УУР – С, УДД – 5)

Комментарии: *Патолого-анатомическое исследование биопсийного (операционного) материала тонкой кишки, Патолого-анатомическое исследование биопсийного (операционного) материала тонкой кишки с применением иммуногистохимических методов, Патолого-анатомическое исследование биопсийного (операционного) материала тонкой кишки с применением гистохимических методов.*

Патолого-анатомическое исследование биопсийного (операционного) материала толстой кишки, Патолого-анатомическое исследование биопсийного (операционного) материала толстой кишки с применением иммуногистохимических методов, Патолого-анатомическое исследование биопсийного (операционного) материала толстой кишки с применением гистохимических методов, Патолого-анатомическое исследование биопсийного (операционного) материала прямой кишки, Патолого-анатомическое исследование биопсийного (операционного) материала прямой кишки с применением гистохимических методов, Патолого-анатомическое исследование биопсийного (операционного) материала прямой кишки с применением иммуногистохимических методов.

- Рекомендуется взять не менее 2 биоптатов из подвздошной кишки и, по меньшей мере, из 5 участков толстой кишки, включая прямую кишку. У пациентов с фульминантным колитом рекомендуется взять не менее 2 биоптатов из одного отдела толстой кишки с целью постановки диагноза [Magro F, Langner C, Driessen A, Ensari A, Geboes K, Mantzaris GJ, Villanacci V, Becheanu G, Borralho Nunes P, Cathomas G, Fries W, Jouret-Mourin A, Mescoli C, de Petris G, Rubio CA, Shepherd NA, Vieth M, Eliakim R; European Society of Pathology (ESP); European Crohn's and Colitis Organisation (ECCO). European consensus on the histopathology of inflammatory bowel disease. J Crohns Colitis. 2013 Nov;7(10):827-51. doi: 10.1016/j.crohns.2013.06.001. Epub 2013 Jul 17. PMID: 23870728, Feakins RM; British Society of Gastroenterology. Inflammatory bowel disease biopsies: updated British Society of Gastroenterology reporting guidelines. J Clin Pathol. 2013 Dec;66(12):1005-26. doi: 10.1136/jclinpath-2013-201885. Epub 2013 Sep 2. PMID: 23999270.].

(УУР – С, УДД - 5)

- Биоптаты рекомендуется брать, как из измененных, так и из эндоскопически нормальных участков с целью постановки диагноза [Magro F, Langner C, Driessen A, Ensari A, Geboes K, Mantzaris GJ, Villanacci V, Becheanu G, Borralho Nunes P, Cathomas G, Fries W, Jouret-Mourin A, Mescoli C, de Petris G, Rubio CA, Shepherd NA, Vieth M, Eliakim R; European Society of Pathology (ESP); European Crohn's and Colitis Organisation (ECCO). European consensus on the histopathology of inflammatory bowel disease. J Crohns Colitis. 2013 Nov;7(10):827-51. doi: 10.1016/j.crohns.2013.06.001. Epub 2013 Jul 17. PMID: 23870728, Feakins RM; British Society of Gastroenterology. Inflammatory bowel disease biopsies: updated British Society of Gastroenterology reporting guidelines. J Clin Pathol. 2013 Dec;66(12):1005-26. doi: 10.1136/jclinpath-2013-201885. Epub 2013 Sep 2. PMID: 23999270.].

(УУР – С, УДД -5)

- Рекомендуется в направлении на гистологическое исследование указывать информацию о возрасте, анамнезе (включая эпидемиологический), жалобах, данные лабораторных и инструментальных исследований (включая протокол эндоскопического исследования) и

проводимом лечении с целью точной трактовки полученных результатов для постановки диагноза [Magro F, Langner C, Driessen A, Ensari A, Geboes K, Mantzaris GJ, Villanacci V, Becheanu G, Borralho Nunes P, Cathomas G, Fries W, Jouret-Mourin A, Mescoli C, de Petris G, Rubio CA, Shepherd NA, Vieth M, Eliakim R; European Society of Pathology (ESP); European Crohn's and Colitis Organisation (ECCO). European consensus on the histopathology of inflammatory bowel disease. J Crohns Colitis. 2013 Nov;7(10):827-51. doi: 10.1016/j.crohns.2013.06.001. Epub 2013 Jul 17. PMID: 23870728, Feakins RM; British Society of Gastroenterology. Inflammatory bowel disease biopsies: updated British Society of Gastroenterology reporting guidelines. J Clin Pathol. 2013 Dec;66(12):1005-26. doi: 10.1136/jclinpath-2013-201885. Epub 2013 Sep 2. PMID: 23999270.].

(УУР – В, УДД - 2)

Комментарии:

1. Биоптаты взятые из различных отделов желудочно-кишечного тракта должны быть помещены в отдельную маркированную пробирку с забуференным формалином.
2. Протокол гистологического исследования должен содержать информацию о наличии или отсутствии признаков воспалительного заболевания кишечника (хронического воспаления), данные о локализации и активности воспалительных изменений, а также о наличии или отсутствии дисплазии.
3. К признакам хронического воспаления относятся: базальный плазмоцитоз, нарушение архитектоники желез (крипт), пилорическая метаплазия в подвздошной кишке, неказеозные некриптолитические гранулемы. Отсутствие последних не исключает болезнь Крона. К признакам активного воспаления относятся: криптиты, крипт-абсцессы, эрозии и язвы.
4. Для болезни Крона характерны сегментарность поражения, фокальный и трансмуральный характер воспаления, хроническое активное воспаление в тонкой кишке и верхних отделах пищеварительного тракта.
5. Гистологический протокол должен содержать вывод о наличии воспалительного заболевания кишечника и заключение о том, что наиболее вероятным диагнозом является болезнь Крона.

2.5.2. Консультации специалистов

- Рекомендовано при диагностике и ведении детей с БК применять мультидисциплинарный подход с привлечением необходимых специалистов на всех этапах диагностики и лечения с целью обеспечения адекватной диагностики, мониторинга и терапии [Däbritz J, Gerner P, Enninger A, Claßen M, Radke M. Inflammatory Bowel Disease in Childhood and Adolescence. Dtsch Arztebl Int. 2017

May 12;114(19):331-338, Oliveira SB, Monteiro IM. Diagnosis and management of inflammatory bowel disease in children. BMJ. 2017 May 31;357:j2083].

(УУР – С; УДД - 5)

Комментарии: *диагностику и ведение пациентов осуществляет врач-гастроэнтеролог (или врач-педиатр с соответствующей подготовкой), проводятся консультации, при необходимости, врача-диетолога, врача-детского хирурга, врача-клинического фармаколога, врача-детского гематолога, врача-детского онколога, врача-дерматовенеролога, врача-аллерголога-иммунолога, врача-детского эндокринолога, врача по лечебной физкультуре, медицинского психолога и др.*

2.5.3 Дифференциальная диагностика

• Дифференциальную диагностику рекомендуется проводить с рядом заболеваний. К ним относят:

- язвенный колит (табл. 4),
- острые кишечные инфекции (дизентерия, сальмонеллез, кампилобактериоз, иерсиниоз, амебиаз, паразитозы),
- C.difficile-ассоциированную диарею,
- цитомегаловирусный колит,
- туберкулез кишечника,
- системные васкулиты,
- неоплазии толстой и тонкой кишки,
- болезнь Бехчета,
- аппендицит,
- синдром раздраженного кишечника,
- целиакию,
- первичные иммунодефицитные состояния и др (табл. 5). [Däbritz J, Gerner P, Enninger A, Claßen M, Radke M. Inflammatory Bowel Disease in Childhood and Adolescence. Dtsch Arztebl Int. 2017 May 12;114(19):331-338, Oliveira SB, Monteiro IM. Diagnosis and management of inflammatory bowel disease in children. BMJ. 2017 May 31;357:j2083].

(УУР – С; УДД - 5)

Комментарии:

Для исключения/подтверждения данных заболеваний/состояний проводится обследование согласно соответствующим клиническим рекомендациям

Болезнь Крона часто приходится дифференцировать с язвенным колитом. Признаки данных заболеваний представлены в таблицах 4 и 5.

Таблица 4.

Признаки болезни Крона и язвенного колита у детей

Признаки	Болезнь Крона	Язвенный колит
Пол	мальчики > девочки	мальчики = девочки
Симптомы и признаки	Боль в животе, диарея, потеря массы тела, анорексия, задержка роста	Диарея с кровью в стуле, боль в животе
Диарея	Стул редко наблюдается, чаще чем 4-6 раз, кашицеобразный преимущественно в дневное время	Стул частый, жидкий, нередко с ночными дефекациями
Боли в животе	Типичны, чаще неинтенсивные	Только в период обострения, интенсивные перед дефекацией, после опорожнения стихают
Возраст начала болезни	до 7-10 лет - очень редко	любой
Характер начала болезни	Острое - крайне редко, постепенное в течении нескольких лет	Острое у 5-7% больных, у остальных постепенное (3-6 мес.)
Кровотечения	Редко, чаще - при вовлечении в процесс дистальных отделов толстой кишки	В период обострения - постоянные
Запор	Более типичен	Редко
Пальпация области живота	Инфильтраты и конгломераты кишечных петель, чаще в правой подвздошной зоне	Спазмированная, болезненная толстая кишка
Локализация процесса	Весь желудочно-кишечный тракт (от ротовой полости до ануса) вовлечение всех слоев кишечной стенки, наиболее часто поражается илеоцекальный отдел	Толстая кишка, поражается только слизистая оболочка, наиболее часто – поражение на всем протяжении толстой кишки
Эндоскопическая картина	Сегментарность поражения, афтозные язвы, глубокие щелевидные язвы, «булыжная мостовая», периаанальные осложнения (хронические анальные трещины (язвы), парапроктит, свищи прямой кишки, стриктуры)	Диффузная и непрерывная эритема, рыхлость, зернистость, потеря сосудистого рисунка прямой кишки в различной степени
Гистология	Неказеозные гранулемы, нарушение архитектоники крипт, воспаление крипт, абсцессы крипт, илеит	Криптит, абсцессы крипт, нарушение архитектоники крипт, базальный плазмозитоз, метаплазия клеток Панета в дистальных отделах
Рентенологические	Ригидные стенозированные	Дилатация толстой кишки,

Признаки	Болезнь Крона	Язвенный колит
признаки	сегменты, сегментарные поражения, свищи	токсический мегаколон
Перфорации	Более типичны прикрытые	При токсической дилатации в свободную брюшную полость, протекают малосимптомно
Ремиссия	Отмечаются улучшения, абсолютной ремиссии нет, структура кишечника не восстанавливается	Характерна, возможно длительное отсутствие обострений с обратным развитием структурных изменения в кишечнике

Таблица 5.

Воспалительные заболевания кишечника: дифференциальная диагностика у детей [Däbritz J, Gerner P, Enninger A, Claßen M, Radke M. Inflammatory Bowel Disease in Childhood and Adolescence. Dtsch Arztebl Int. 2017 May 12;114(19):331-338]

Симптомы	Внекишечные проявления	Дифференциальный диагноз
<ul style="list-style-type: none"> • Лихорадка • Слабость • Бледность кожи и слизистых оболочек • Жидкий стул • Скрытая/видимая кровь в стуле • Диарея с кровью в стуле • Боль в животе • Болезненность при пальпации живота • Напряжением мышц живота при пальпации (особенно в правой подвздошной области) • Тенезмы • Задержка развития • Перианальные фистулы, трещины, абсцессы 	<ul style="list-style-type: none"> • Нарушение/задержка роста • Афтозный стоматит • Колцевидная эритема • Склерит, эписклерит • Артрит, артропатия • Первичный склерозирующий холангит • Намни в желчной пузыре • Аутоиммунный гепатит • Тромбоэмболия вен • Нефролитиаз • Панкреатит 	<ul style="list-style-type: none"> • Мальабсорбция углеводов • Инфекционный колит, энтероколит • Аллергия к белкам коровьего молока • Целиакия • Геморрагический васкулит • Аппендицит • Анальные трещины • Полипы кишечника • Геморрой • Инвагинация • Дивертикул Меккеля • Иммунодефициты • Функциональные нарушения органов желудочно-кишечного тракта • Туберкулез кишечника • Неблагоприятные реакции на лекарственные средства

Первичные иммунодефицитные состояния чаще всего дебютируют у детей младше 2 лет, следует обратить внимание на следующие признаки:

- Семейный анамнез первичного иммунодефицита;
 - Родители или >2 кровных родственников в семье с ранним началом ВЗК;
 - «Младенческий» (<2 лет) ВЗК;
 - Тяжелое, рефрактерное к лечению ВЗК, в особенности с перианальным/ректовагинальным вовлечением/абсцессами
- ;

- Рецидивирующие инфекции (легочные инфекции, кожные абсцессы) при отсутствии иммуносупрессивной терапии;
- Нейтропения, тромбоцитопения, абнормальный иммунный статус (уровень Ig) при отсутствии иммуносупрессивной терапии;
- Дистрофия ногтей и заболевания волос (*trichorrhexis nodosa*);
- Заболевания кожи (врожденная экзема, альбинизм) [НН. Uhlig, F Charbit-Henrion, D. Kotlarz. *Clinical Genomics for the diagnosis of monogenic forms of inflammatory bowel disease: A Position Paper from The Paediatric IBD Porto Group of ESPGHAN. Journal of Pediatric Gastroenterology and Nutrition, Publish Ahead of Print.2021.DOI : 10.1097/MPG.0000000000003017*].

3. Лечение

Цель лечения БК у детей – это:

- максимально быстрое достижение «полной» или «глубокой» ремиссии, под которой подразумевается не только клиническая, но и эндоскопическая ремиссия. Достижение морфологической ремиссии в настоящее время не является целью терапии;
- как можно более длительное поддержание ремиссии без приема ГКС;
- профилактика осложнений;
- предупреждение операций, а при прогрессировании процесса и развитии опасных для жизни осложнений – своевременное назначение хирургического лечения;
- улучшение качества жизни;
- обеспечение нормальных темпов роста и развития ребенка.

Выбор терапии должен проводиться с учетом **факторов риска** неблагоприятного течения БК. По мнению экспертов ESPGHAN [2], это:

- глубокое язвенное поражение толстой кишки при эндоскопическом исследовании
- сохраняющееся тяжелое течение заболевания, несмотря на адекватную индукционную терапию
- распространенное поражение (тотальное поражение тонкой кишки)
- значительное замедление линейного роста (показатель отклонения роста $Z > -2,5$)
- тяжелый остеопороз
- стенозирующее и (или) пенетрирующее течение на момент дебюта заболевания (течение заболевания В2 и/или В3)
- тяжелое поражение перианальной области.

Наличие даже одного из этих факторов позволяет предположить неблагоприятный исход заболевания, что должно послужить основанием для оптимизации проводимой терапии и применения препаратов, которые, как было установлено, изменяют естественное течение заболевания, таких как иммуносупрессоры и биологические препараты, а при осложнениях - соответствующей операции.

Выбор терапии БК должен проводиться в соответствии с ее локализацией, распространенностью и тяжестью (табл.7). Недостаточная эффективность индукционной терапии требует интенсификации лечения. По достижении ремиссии проводится дальнейшая поддерживающая терапия.

3.1 Консервативная терапия

3.1.1 Индукция ремиссии

3.1.1.1 Лечебное питание

Факторы, которые влияют на использование специального энтерального питания включают: выбор пациента и его родителей, характер осложнений, вкусовые предпочтения пациента, отсутствие осложнений при использовании кортикостероидов, потенциальная польза, в виде улучшения трофического статуса и темпа роста ребёнка

- Полное энтеральное питание (ПЭП) в течение 6-8 недель рекомендуется в качестве терапии первой линии для индукции ремиссии у детей с вновь установленным диагнозом БК или обострением воспалительной формы болезни Крона [van Rheenen PF, Aloi M, Assa A, Bronsky J, Escher JC, Fagerberg UL, Gasparetto M, Gerasimidis K, Griffiths A, Henderson P, Koletzko S, Kolho KL, Levine A, van Limbergen J, Martin de Carpi FJ, Navas-López VM, Oliva S, de Ridder L, Russell RK, Shouval D, Spinelli A, Turner D, Wilson D, Wine E, Ruemmele FM. The Medical Management of Paediatric Crohn's Disease: an ECCO-ESPGHAN Guideline Update. J Crohns Colitis. 2020 Oct 7;:jjaa161. doi: 10.1093/ecco-jcc/jjaa161. Epub ahead of print. PMID: 33026087, Däbritz J, Gerner P, Enninger A, Claßen M, Radke M. Inflammatory Bowel Disease in Childhood and Adolescence. Dtsch Arztebl Int. 2017 May 12;114(19):331-338, Oliveira SB, Monteiro IM. Diagnosis and management of inflammatory bowel disease in children. BMJ. 2017 May 31;357:j2083].

(УУР – С; УДД - 5)

Комментарии:

1. *При лечении всех детей с воспалительным поражением кишечника, включая поражение толстой кишки, для достижения заживления слизистой оболочки, нормализации минеральной*

плотности костной ткани и роста должно отдаваться предпочтение ПЭП, а не кортикостероидам для системного применения или глюкокортикостероидам местного действия (капсулы для перорального применения). Однако в отношении эффективности ПЭП у пациентов с тяжелым изолированным панколитом при болезни Крона достоверные данные отсутствуют. Также отсутствуют данные о пользе применения ПЭП при изолированном поражении ротовой полости или перианальной области.

2. Продолжительность ПЭП при его применении для индукции ремиссии обычно составляет 6-8 недель.

3. Питательные смеси следует вводить перорально, должны использоваться смеси на основе цельного белка. Гидролизированные или аминокислотные смеси следует применять только в случае наличия конкретного медицинского показания для их использования (например, аллергия на белок коровьего молока). Кормление через назогастральный зонд может применяться в случае невозможности достижения адекватного объема смеси при ее введении перорально, однако решение о применении данного пути введения или альтернативных методов лечения следует принимать индивидуально с учетом качества жизни пациента.

4. Если клинически ответ при использовании ПЭП в течение 2 недель отсутствует, следует решить вопрос о применении альтернативных методов лечения.

Доказательная база в отношении перехода к обычному питанию после завершения применения ПЭП отсутствует. Эксперты ESPGHAN предлагают постепенное введение обычной пищи одновременно с уменьшением объема питательной смеси каждые 2-3 дня в течение 2-3 недель.

- Частичное энтеральное питание не рекомендовано при обострении или для индукции ремиссии, но оно способствует пролонгированию достигнутой ремиссии на фоне специализированной диеты [van Rheenen PF, Aloï M, Assa A, Bronsky J, Escher JC, Fagerberg UL, Gasparetto M, Gerasimidis K, Griffiths A, Henderson P, Koletzko S, Kolho KL, Levine A, van Limbergen J, Martin de Carpi FJ, Navas-López VM, Oliva S, de Ridder L, Russell RK, Shouval D, Spinelli A, Turner D, Wilson D, Wine E, Ruemmele FM. The Medical Management of Paediatric Crohn's Disease: an ECCO-ESPGHAN Guideline Update. J Crohns Colitis. 2020 Oct 7;jjaa161. doi: 10.1093/ecco-jcc/jjaa161. Epub ahead of print. PMID: 33026087, Däbritz J, Gerner P, Enninger A, Claßen M, Radke M. Inflammatory Bowel Disease in Childhood and Adolescence. Dtsch Arztebl Int. 2017 May 12;114(19):331-338, Oliveira SB, Monteiro IM. Diagnosis and management of inflammatory bowel disease in children. BMJ. 2017 May 31;357:j2083].

(УУР – С; УДД - 5)

3.1.1.2. Кортикостероиды для системного применения и глюкокортикостероиды местного действия (капсулы для перорального применения) (Глюкокортикостероиды)

Эффективность глюкокортикостероидов

*В связи с тем, что только в нескольких исследованиях сообщалось о применении глюкокортикостероидов у детей, страдающих ВЗК, стратегия лечения у детей в основном основана на опыте лечения взрослых пациентов [37]. Было проведено два РКИ у детей [38,39], в которых проводилось сравнение преднизолона** и будесонида, и одно исследование [40], в котором проводилось сравнение преднизолона** и комбинации преднизолон** с меркаптопурином** у детей с впервые установленным диагнозом БК. Кроме того, дополнительные данные были получены из регистров детей, страдающих ВЗК, и из популяционных исследований. Значения частоты достижения ремиссии в течение тридцати дней после начала лечения для преднизолона в исследованиях у детей колебались от 57% [34] до 79% [40] в РКИ и 62% в популяционном исследовании [41]. В исследованиях использовалась схема снижения дозы глюкокортикостероидов продолжительностью от восьми до 12 недель. В клинической практике начало применения и снижение дозы глюкокортикостероидов не стандартизировано и осуществляется на основании опыта врача. Однократный прием суточной дозы в утреннее время уменьшает потенциальное негативное влияние препаратов, связанное с замедлением роста [42]. Внутривенное введение глюкокортикостероидов применяется только для лечения тяжелого обострения заболевания.*

Глюкокортикостероиды и заживление слизистой оболочки

*Клинический ответ при лечении болезни Крона не коррелирует с эндоскопическим улучшением [43], а оценка эндоскопического ответа на применение глюкокортикостероидов у детей, страдающих БК, была проведена только в двух исследованиях: Verni Capani [34] установил, что эндоскопическое улучшение наблюдалось у 4 из 10 пациентов, однако ни у одного пациента не было зарегистрировано заживления слизистой оболочки через 8 недель после начала лечения. В исследовании, проведенном Borrelli и соавт.[36], наблюдалось частичное заживление слизистой оболочки у 6 из 18 (33%) пациентов, получавших глюкокортикостероиды, на 10 неделе. В исследовании поддерживающей терапии в течение года полное заживление слизистой оболочки при эндоскопическом исследовании было достигнуто при монотерапии будесонидом** у 24% пациентов, а при его комбинации с азатиоприном** – у 83% пациентов [44].*

Варианты лечения и эффективность в зависимости от локализации и течения заболевания

*У пациентов с легкой или среднетяжелой формой БК с локализацией патологического процесса в подвздошной кишке или восходящей ободочной кишке применение будесонида***

предпочтительно [38,39, 45]. В исследовании, проведенным Levine и соавт. [46], были зарегистрированы лучшие показатели достижения ремиссии и ответа в течение 7 недель при использовании дозы 12 мг, по сравнению со стандартной дозой 9 мг (66% и 74% по сравнению с 42% и 51% соответственно) через 7 недель. При поражении дистальных отделов толстой кишки, также как и у взрослых пациентов, могут быть использованы клизмы с глюкокортикостероидами. У маленьких детей доза будесонида** должна подбираться в соответствии с возрастом и массой тела.

Поддержание ремиссии с использованием глюкокортикостероидов не рекомендуется, а в случае развития стероидозависимости обязателен переход на другую терапию (иммуносупрессоры, биологическая терапия).

Безопасность глюкокортикостероидов и нежелательные эффекты

Подавление функции надпочечников может развиваться даже через одну неделю после начала лечения кортикостероидами для системного применения [47]. Риски развития нежелательных эффектов зависят от дозы и продолжительности лечения [48]. Однако чувствительность у различных пациентов может существенно различаться. Одной из важнейших проблем, возникающих при лечении кортикостероидами для системного применения детей с БК, является замедление роста. В связи с этим, длительные курсы кортикостероидов для системного применения у детей не допустимы.

- Кортикостероиды для системного применения рекомендуются для индукции ремиссии у детей со среднетяжелым и тяжелым обострением воспалительной формы БК при повторном обострении, а также при первой атаке, если применение ПЭП невозможно [van Rheenen PF, Aloï M, Assa A, Bronsky J, Escher JC, Fagerberg UL, Gasparetto M, Gerasimidis K, Griffiths A, Henderson P, Koletzko S, Kolho KL, Levine A, van Limbergen J, Martin de Carpi FJ, Navas-López VM, Oliva S, de Ridder L, Russell RK, Shouval D, Spinelli A, Turner D, Wilson D, Wine E, Ruemmele FM. The Medical Management of Paediatric Crohn's Disease: an ECCO-ESPGHAN Guideline Update. J Crohns Colitis. 2020 Oct 7;:jjaa161. doi: 10.1093/ecco-jcc/jjaa161. Epub ahead of print. PMID: 33026087, Däbritz J, Gerner P, Enninger A, Claßen M, Radke M. Inflammatory Bowel Disease in Childhood and Adolescence. Dtsch Arztebl Int. 2017 May 12;114(19):331-338, Oliveira SB, Monteiro IM. Diagnosis and management of inflammatory bowel disease in children. BMJ. 2017 May 31;357:j2083]

(УУР – С, УДД - 5)

Комментарии:

- Рекомендуемая доза преднизолона** (или аналогичного препарата) для приема внутрь при обострении БК для большинства пациентов детского возраста составляет 1 мг/кг

(максимальная доза 40 мг/сутки) однократно в сутки утром. При недостаточном эффекте может потребоваться увеличение дозы до 1,5 мг/кг (максимальная доза 60 мг/сутки).

- При отсутствии эффекта от перорального применения кортикостероидов для системного применения у некоторых пациентов может быть эффективным внутривенное введение кортикостероидов для системного применения.
- Рекомендуется назначение первоначальной дозы в течение 2 недель с последующим постепенным снижением и отменой не позднее 12 недель. Схема снижения дозы преднизолона** приведена в таблице 5.

Таблица 5. Схема снижения дозы преднизолона** при проведении индукционной терапии БК у детей (в соответствии с рекомендациями *The Medical Management of Paediatric Crohn's Disease: an ECCO-ESPGHAN Guideline Update. /Consensus Advance Access publication Paper. October 7, 2020. Journal of Crohn's and Colitis, 2020, 1–24, doi:10.1093/ecco-jcc/jjaa161*) [2]¹.

Prednisone or prednisolone tapering scheme [once-daily administration].

	Масса тела		
Неделя	10–20 кг	20–30 кг	> 30 кг
1–3	20 мг	30 мг	40 мг
4	15 мг	25 мг	35 мг
5	15 мг	20 мг	30 мг
6	12.5 мг	15 мг	25 мг
7	10 мг	15 мг	20 мг
8	7.5 мг	10 мг	15 мг
9	5 мг	10 мг	10 мг
10	2.5 мг	5 мг	5 мг

¹ Поскольку схемы постепенного снижения дозы преднизолона** в значительной степени основаны на эмпирических рекомендациях, а не на клинических испытаниях, на практике подходы несколько варьируют. Сокращение каждого этапа с 7 до 5 дней или любое другое изменение сужения может рассматриваться в индивидуальном порядке.

- У детей с легким и среднетяжелым поражением илеоцекальной области при болезни Крона в качестве альтернативы кортикостероидам для системного применения для индукции ремиссии может использоваться будесонид** (капсулы кишечнорастворимые) [Däbritz J, Gerner P, Enninger A, Claßen M, Radke M. Inflammatory Bowel Disease in Childhood and Adolescence. Dtsch Arztebl Int. 2017 May 12;114(19):331-338, Oliveira SB, Monteiro IM. Diagnosis and management of inflammatory bowel disease in children. BMJ. 2017 May 31;357:j2083]

(УУР – С, УДД - 5)

Комментарии: Начальная доза будесонида** – 9 мг, препарат в дозе до 12 мг используется у детей в течение первых 4-х недель для индукции ремиссии. Постепенное уменьшение дозы будесонида** можно проводить в течение 10-12 недель.

- Не рекомендовано использовать глюкокортикостероиды (Кортикостероиды для системного применения и глюкокортикостероиды местного действия) в качестве поддерживающей терапии [van Rheenen PF, Aloï M, Assa A, Bronsky J, Escher JC, Fagerberg UL, Gasparetto M, Gerasimidis K, Griffiths A, Henderson P, Koletzko S, Kolho KL, Levine A, van Limbergen J, Martin de Carpi FJ, Navas-López VM, Oliva S, de Ridder L, Russell RK, Shouval D, Spinelli A, Turner D, Wilson D, Wine E, Ruemmele FM. The Medical Management of Paediatric Crohn's Disease: an ECCO-ESPGHAN Guideline Update. J Crohns Colitis. 2020 Oct 7;jjaa161. doi: 10.1093/ecco-jcc/jjaa161. Epub ahead of print. PMID: 33026087, Däbritz J, Gerner P, Enninger A, Claßen M, Radke M. Inflammatory Bowel Disease in Childhood and Adolescence. Dtsch Arztebl Int. 2017 May 12;114(19):331-338, Oliveira SB, Monteiro IM. Diagnosis and management of inflammatory bowel disease in children. BMJ. 2017 May 31;357:j2083]

(УУР – С, УДД - 5)

- На фоне лечения глюкокортикостероидами (Кортикостероиды для системного применения и глюкокортикостероиды местного действия) рекомендуется назначение препаратов кальция (например, кальция глюконат**, кальция карбонат, кальция глицерофосфат, кальция лактат) и витамина D (Колекальциферол**, Эргокальциферол) для снижения риска остеопении/остеопороза [Däbritz J, Gerner P, Enninger A, Claßen M, Radke M. Inflammatory Bowel Disease in Childhood and Adolescence. Dtsch Arztebl Int. 2017 May 12;114(19):331-338, Oliveira SB, Monteiro IM. Diagnosis and management of inflammatory bowel disease in children. BMJ. 2017 May 31;357:j2083, Ghishan FK, Kiela PR. Vitamins and Minerals in Inflammatory Bowel Disease. Gastroenterol Clin North Am. 2017 Dec;46(4):797-808, Kleinman RE, Baldassano RN, Caplan A, Griffiths AM, Heyman MB, Issenman RM, Lake AM, Motil KJ, Seidman E, Udall JN; North American Society for Pediatric Gastroenterology,

Hepatology And Nutrition. Nutrition support for pediatric patients with inflammatory bowel disease: a clinical report of the North American Society for Pediatric Gastroenterology, Hepatology And Nutrition. J Pediatr Gastroenterol Nutr. 2004 Jul;39(1):15-27, Alkhoury RH, Hashmi H, Baker RD, Gelfond D, Baker SS Vitamin and mineral status in patients with inflammatory bowel disease. J Pediatr Gastroenterol Nutr. 2013 Jan;56(1):89-92].

(УУР – С; УДД – 5)

Комментарии: *в практике удобнее применять комбинированные препараты (например, Кальция карбонат+Колекальциферол)*

3.1.1.3 Антибактериальная терапия

- Рекомендуется использовать антибактериальные препараты для системного применения, такие как метронидазол** или орнидазол, ципрофлоксацин**, для лечения пациентов с БК с формированием свищей в перианальной области только в комплексе с анти-ФНО терапией при необходимости регуляции микробной колонизации [van Rheenen PF, Aloï M, Assa A, Bronsky J, Escher JC, Fagerberg UL, Gasparetto M, Gerasimidis K, Griffiths A, Henderson P, Koletzko S, Kolho KL, Levine A, van Limbergen J, Martin de Carpi FJ, Navas-López VM, Oliva S, de Ridder L, Russell RK, Shouval D, Spinelli A, Turner D, Wilson D, Wine E, Ruemmele FM. The Medical Management of Paediatric Crohn's Disease: an ECCO-ESPGHAN Guideline Update. J Crohns Colitis. 2020 Oct 7;jjaa161. doi: 10.1093/ecco-jcc/jjaa161. Epub ahead of print. PMID: 33026087, Rutgeerts P., Van Assche G., Vermeire S., et al. Ornidazole for prophylaxis of postoperative Crohn disease recurrence: a randomized, double-blind placebo controlled trial – Gastroenterology, 2005, v.128, p.856-861 West R.L., Van der Woude C.J., Hansen B.E., et al. Clinical and endosonographic effect of ciprofloxacin on the treatment of perianal fistulae in Crohn disease with infliximab: a randomized, double-blind placebo controlled study – Aliment. Pharmacol. Ther., 2004, v.20, p.1329-1336, Herfarth HH, Katz JA, Hanauer SB, et al. Ciprofloxacin for the prevention of postoperative recurrence in patients with Crohn's disease: a randomized, double-blind, placebo-controlled pilot study. Inflamm Bowel Dis. 2013;19(5):1073-1079. doi:10.1097/01.MIB.0000428910.36091.10, Colombel J.F., Lemann M., Cassagnou M., et al. A controlled trial comparing ciprofloxacin with mesalazine for the treatment of active Crohn disease – Am.J. Gastroenterol., 1999, v.94, p.674-678, D'Haens GR, Vermeire S, Van Assche G, et al. Therapy of metronidazole with azathioprine to prevent postoperative recurrence of Crohn's disease: a controlled randomized trial. Gastroenterology. 2008;135(4):1123-1129. doi:10.1053/j.gastro.2008.07.010, Levine A., Turner D. Combined azithromycin and metronidazole therapy is effective in inducing remission in pediatric Crohn's disease – J.Crohns Colitis, 2011, v.5 (3), p.222-226]

(УУР – С, УДД - 5)

Комментарии:

1. Стандартная суточная доза #метронидазола** составляет 30 мг/кг, а #ципрофлоксацина – 20 мг/кг ,возможно использование рифаксимина [Gawronska A, Banasiuk M, Lachowicz D, Pituch H, Albrecht P, Banaszkiwicz A. Metronidazole or Rifaximin for Treatment of Clostridium difficile in Pediatric Patients with Inflammatory Bowel Disease: A Randomized Clinical Trial. Inflamm Bowel Dis. 2017 Dec;23(12):2209-2214]. Длительность терапии не менее 8 недель.

2. При отсутствии эффекта при комбинированной терапии следует пересмотреть дозу анти-ФНО препарата (повысить дозу инфликсимаба**)

3.. Применение #ципрофлоксацина** ограничено у детей, согласно инструкции (с 18 лет за исключением терапии синегнойной инфекции у детей с муковисцидозом и лечения сибирской язвы). В показаниях к препарату #метронидазол **, отсутствуют ВЗК.

В связи с этим применение препарата в педиатрической популяции при болезни Крона возможно только по решению врачебной комиссии медицинской организации, с одобрения Локального этического комитета медицинской организации (при его наличии), при получении информированного согласия родителей/законных представителей и ребенка в возрасте старше 15 лет.

- При более тяжелом течении заболевания, протекающего с формированием свищей, антибактериальные средства для системного применения рекомендуется использовать в качестве дополнительной терапии, например, перед назначением иммуносупрессивной терапии при невозможности ее начала в связи с необходимостью хирургического вмешательства [Oliveira SB, Monteiro IM. Diagnosis and management of inflammatory bowel disease in children. BMJ. 2017 May 31;357:j2083, Khan KJ, Ullman TA, Ford AC, Abreu MT, Abadir A, Marshall JK, Talley NJ, Moayyedi P. Antibiotic therapy in inflammatory bowel disease: a systematic review and meta-analysis. Am J Gastroenterol 2011;106(4):661-73. doi:10.1038/ajg.2011.72]

(УУР – С, УДД - 5)

Комментарий: могут применяться #метронидазол** или #ципрофлоксацин**

3.1.2 Поддерживающая терапия

3.1.2.1 Аналоги пурина (азатиоприн и #меркаптопурин**)**

*Эффективность азатиоприна** и #меркаптопурина***

У детей с БК проведено одно плацебо-контролируемое и семь наблюдательных исследований, в которых оценивалось применение тиопуринов для поддержания ремиссии. В РКИ, проведенном Markowitz [40], частота рецидивов составила 4 и 9% в группе 6- #меркаптопурина** (n = 27 пациентов) и 26 и 47% в группе плацебо (n = 28 пациентов) через 6 и 18 месяцев соответственно после индукции ремиссии с использованием преднизолона** у пациентов с впервые диагностированной среднетяжелой и тяжелой БК. В ретроспективных исследованиях серий случаев при использовании азатиоприна** наблюдался более длительный период поддержания ремиссии, более низкая частота госпитализаций, повторного назначения глюкокортикостероидов для системного применения и выполнения хирургических вмешательств [52, 53]. Применение азатиоприна** в более высокой дозе 2,5 мг/кг/сутки было более эффективным по сравнению с более низкими дозами 1,0 или 2,0 мг/кг/сутки. При проведении наблюдательных исследований у взрослых было отмечено уменьшение необходимости в выполнении хирургических вмешательств, а также профилактический эффект в отношении поражения перианальной области, в особенности в случае раннего начала лечения [54, 55], однако в более поздних исследованиях эффективность тиопуринов в отношении поддержания ремиссии была поставлена под сомнение [56, 57]. В исследовании SONIC были получены данные проспективного анализа заживления слизистой оболочки, проведенного у максимального количества взрослых пациентов с БК; из 115 пациентов, получавших азатиоприн**, заживление слизистой оболочки (заживление язв) наблюдалось у 16,5% [58]. В случае применения азатиоприна** в дозе 3 мг/кг наблюдалась стабилизация или улучшение значения показателя отклонения роста (Z-показателя) у 36% детей, страдающих БК [59].

Безопасность и побочные эффекты тиопуринов

Побочные реакции при применении тиопуринов были зарегистрированы у 15-46% пациентов [60-62]. В 8%–28% случаев они стали причиной снижения дозы препарата, а в 18%–43% случаев лечение было прекращено. Применение азатиоприна** в более высокой дозе 3 мг/кг/сутки у детей, страдающих ВЗК, приводит к отмене препарата у 30% пациентов [59]. Дозозависимая токсичность может проявиться как спустя несколько недель, так и несколько лет после начала лечения и включает в себя гепатотоксичность и миелосупрессию. При применении препаратов в стандартных дозах гематологическая токсичность наблюдается у 1,8%-13,7% пациентов [60-62]. Риск развития инфекций составляет ~ 8% [62], однако при анализе данных, полученных из последних крупных регистров детей DEVELOP и взрослых TREAT, было установлено что применение иммуносупрессоров не было связано с повышенным риском инфекций, в то время как применение биологических препаратов более чем удваивало риск инфекций [63, 64].

Токсичность, не зависящая от дозы препарата, обычно проявляется в течение первых недель после начала лечения. Панкреатит относится к наиболее частым проявлениям реакции

гиперчувствительности и наблюдается у 3-4% пациентов. Другие нежелательные лекарственные реакции, не зависящие от дозы препарата, включают диспепсические расстройства (5-8%), лихорадку, гриппоподобные симптомы, миалгию, артралгию и сыпь (наблюдается ~ 9% пациентов). Замена препарата на #меркаптопурин** может быть успешной примерно у 50% пациентов с непереносимостью азатиоприна**, в особенности при миалгии или артралгии, но также может быть эффективной в случае гепатотоксичности, симптомов со стороны желудочно-кишечного тракта, гриппоподобных проявлений и сыпи [61]. Результаты недавнего небольшого исследования серии случаев позволяют предположить, что попытка применения 6-меркаптопурина может быть успешной и безопасной у некоторых пациентов с панкреатитом, индуцированным применением азатиоприна** [65]. Примерно 9% пациентов с ВЗК не отвечают на применение тиопуринов [66], а у пациентов с высокой активностью ТПМТ (>14 Ед/мл эритроцитов) наблюдается меньшая эффективность лечения [67].

На основании долгосрочных наблюдений было установлено, что риск развития лимфомы у пациентов с ВЗК, получающих тиопурины, особенно у мужчин, увеличивается примерно в четыре раза, однако абсолютный риск у детей и подростков был меньшим [68, 69]. Было рассчитано, что у детей риск составляет 4,5 случаев/10000 пациенто-лет [70], он был задокументирован в детском регистре DEVELOP [71]. Кроме того, примерно у 40 подростков и взрослых пациентов, страдающих ВЗК, была зарегистрирована Т-клеточная лимфома печени и селезёнки с летальным исходом; практически все пациенты были мужского пола, и у 50% пациентов опухоль возникла в возрасте до 20 лет. Примерно половина этих пациентов получала в течение длительного времени только тиопурины, а другая половина получала длительное время тиопурины в комбинации с препаратами антител к фактору некроза опухоли, длительность экспозиции анти-ФНО терапии при этом существенно варьировала [72]. Применение тиопуринов также было связано с 4-5 кратным увеличением риска развития немеланомного рака кожи даже в возрасте до 50 лет [73,74]. Интересно отметить, что в недавних исследованиях было выявлено, что применение тиопуринов приводит к снижению риска развития новообразований колоректальной области, как у пациентов с БК, так и с ЯК, и данный профилактический эффект, по-видимому, более выражен, чем у препаратов аminosалициловой кислоты** [75]. Следует избегать назначения тиопуринов во время инфекции, вызванной вирусом Эпштейн-Барр (ВЭБ), в связи с риском развития лимфом, ассоциированных с ВЭБ.

- Тиопурины (азатиоприн** или #меркаптопурин**) рекомендованы в качестве лечения для поддержания ремиссии у детей, получающих глюкокортикостероиды для системного применения и/или глюкокортикостероиды местного действия (будесонид** капсулы кишечнорастворимые), а

также детей из группы риска неблагоприятного исхода заболевания [van Rheenen PF, Aloï M, Assa A, Bronsky J, Escher JC, Fagerberg UL, Gasparetto M, Gerasimidis K, Griffiths A, Henderson P, Koletzko S, Kolho KL, Levine A, van Limbergen J, Martin de Carpi FJ, Navas-López VM, Oliva S, de Ridder L, Russell RK, Shouval D, Spinelli A, Turner D, Wilson D, Wine E, Ruemmele FM. The Medical Management of Paediatric Crohn's Disease: an ECCO-ESPGHAN Guideline Update. J Crohns Colitis. 2020 Oct 7;jjaa161. doi: 10.1093/ecco-jcc/jjaa161. Epub ahead of print. PMID: 33026087, Däbritz J, Gerner P, Enninger A, Claßen M, Radke M. Inflammatory Bowel Disease in Childhood and Adolescence. Dtsch Arztebl Int. 2017 May 12;114(19):331-338, Oliveira SB, Monteiro IM. Diagnosis and management of inflammatory bowel disease in children. BMJ. 2017 May 31;357:j2083].

(УУР – С; УДД - 5)

Комментарии:

1. *Тиопурины эффективны в поддержании ремиссии БК, достигнутой на фоне кортикостероидов. Для получения максимального эффекта от тиопуринов может потребоваться от 8 до 14 недель, поэтому начинать терапию ими следует на фоне снижения дозы преднизолона**.*

2. *У пациентов без нарушений метаболизма тиопуринов рекомендуется применение азатиоприна** в дозе 2,0-2,5 мг/кг или #меркаптопурина** в дозе 1,0-1,5 мг/кг в сутки.*

3. *Исследование активности тиопуринометилтрансферазы (ТПМТ) перед началом терапии тиопуринами (норма 230-450 ед/мл) позволяет выявить пациентов с высоким риском миелосупрессии. Если проведение этого исследования невозможно, в начале лечения может быть назначена половинная доза тиопурина с контролем общего анализа крови еженедельно в течение 2 недель [4], если миелосупрессии не отмечается, рекомендуется постепенное увеличения дозы тиопурина до полной. Снижение дозы тиопурина в 2 раза рекомендуется при снижении лейкоцитов в крови ниже 3000/мм³, тиопурины противопоказаны в редких случаях, когда абсолютное количество лейкоцитов снижается ниже 1500/мм³.*

4. *В течение первого месяца после начала лечения обязательен контроль общего анализа крови и активности печеночных ферментов, первоначально – каждые 1-2 недели с последующим уменьшением частоты; а в дальнейшем на протяжении всего лечения тиопуринами необходим контроль этих показателей каждые 3 месяца у всех пациентов (независимо от активности ТПМТ).*

6. *Панкреатит может развиваться независимо от дозы в ранние сроки после начала применения тиопуринов, при его развитии обычно требуется отмена препарата. Необходимо уделить особое внимание дифференциальной диагностике истинной токсичности, связанной с применением тиопуринов, и внекишечными проявлениями ВЗК в форме панкреатита.*

7. Решение о переводе с азатиоприна** (AZA) на #меркаптопурин** (MP) и наоборот может быть принято у пациентов с гриппоподобным синдромом или острыми симптомами со стороны желудочно-кишечного тракта.

8. Увеличение активности трансаминаз более двух норм может носить транзиторный характер или потребовать снижения дозы препарата или его отмены. При повышении активности ТПМТ и уровня трансаминаз рекомендуется снижение дозы тиопурина и назначение аллопуринола**.

9. При добавлении к лечению #аллопуринола** доза тиопурина должна быть снижена до 25-33% от первоначальной дозы. Стандартная доза #аллопуринола** для взрослых составляет 100 мг/сутки, доза #аллопуринола** для детей должна быть уменьшена (50-75 мг в зависимости от массы тела).

11. Всем пациентам, которые применяют или ранее применяли тиопурины, рекомендуется избегать воздействия солнечных лучей в течение всей жизни, а также проходить регулярное дерматологическое обследование в связи с повышенным риском опухолей кожи.

- Не рекомендуется применение тиопуринов для индукции ремиссии БК [van Rheenen PF, Aloi M, Assa A, Bronsky J, Escher JC, Fagerberg UL, Gasparetto M, Gerasimidis K, Griffiths A, Henderson P, Koletzko S, Kolho KL, Levine A, van Limbergen J, Martin de Carpi FJ, Navas-López VM, Oliva S, de Ridder L, Russell RK, Shouval D, Spinelli A, Turner D, Wilson D, Wine E, Ruemmele FM. The Medical Management of Paediatric Crohn's Disease: an ECCO-ESPGHAN Guideline Update. J Crohns Colitis. 2020 Oct 7;jjaa161. doi: 10.1093/ecco-jcc/jjaa161. Epub ahead of print. PMID: 33026087, Däbritz J, Gerner P, Enninger A, Claßen M, Radke M. Inflammatory Bowel Disease in Childhood and Adolescence. Dtsch Arztebl Int. 2017 May 12;114(19):331-338, Oliveira SB, Monteiro IM. Diagnosis and management of inflammatory bowel disease in children. BMJ. 2017 May 31;357:j2083].

(УУР - С УДД - 5).

- Рекомендовано рассмотреть возможность проведения Исследования активности тиопуринметилтрансферазы (ТПМТ, ТРМТ) перед началом терапии тиопуринами с целью выявления пациентов с высоким риском миелосупрессии[Däbritz J, Gerner P, Enninger A, Claßen M, Radke M. Inflammatory Bowel Disease in Childhood and Adolescence. Dtsch Arztebl Int. 2017 May 12;114(19):331-338, Oliveira SB, Monteiro IM. Diagnosis and management of inflammatory bowel disease in children. BMJ. 2017 May 31;357:j2083].

(УУР - С УДД - 5).

Комментарий: исследование позволяет выявить пациентов с высоким риском миелосупрессии (норма 230-450 ед/мл). При отсутствии возможности определения – поэтапное повышение дозы азатиоприна** [Корниенко Е.А. Воспалительные заболевания кишечника у детей / Корниенко Е.А. –

М.: Прима Принт, 2019. – 228 с, Levine A, Koletzko S, Turner D, Escher JC, Cucchiara S, de Ridder L, Kolho KL, Veres G, Russell RK, Paerregaard A, Buderus S, Greer ML, Dias JA, Veereman-Wauters G, Lionetti P, Sladek M, Martin de Carpi J, Staiano A, Ruemmele FM, Wilson DC; European Society of Pediatric Gastroenterology, Hepatology, and Nutrition. ESPGHAN revised porto criteria for the diagnosis of inflammatory bowel disease in children and adolescents. *J Pediatr Gastroenterol Nutr.* 2014 Jun;58(6):795-806]

- Рекомендовано рассмотреть пациентам с БК, получающим тиопурины с субоптимальным ответом на терапию для выявления причин цитопении или повышенных «печеночных» ферментов, мониторинга жалоб и для оптимизации дозирования, определение уровней метаболитов (6-тиогуаниновые нуклеотиды [6-TGN] и 6-метилмеркаптопурин [6-MMP]) [van Rheenen PF, Aloï M, Assa A, Bronsky J, Escher JC, Fagerberg UL, Gasparetto M, Gerasimidis K, Griffiths A, Henderson P, Koletzko S, Kolho KL, Levine A, van Limbergen J, Martin de Carpi FJ, Navas-López VM, Oliva S, de Ridder L, Russell RK, Shouval D, Spinelli A, Turner D, Wilson D, Wine E, Ruemmele FM. The Medical Management of Paediatric Crohn's Disease: an ECCO-ESPGHAN Guideline Update. *J Crohns Colitis.* 2020 Oct 7;:jjaa161. doi: 10.1093/ecco-jcc/jjaa161. Epub ahead of print. PMID: 33026087].

(УУР - С УДД - 5).

Комментарии:

*При отсутствии возможности определения – поэтапное повышение дозы азатиоприна [Корниенко Е.А. Воспалительные заболевания кишечника у детей / Корниенко Е.А. – М.: Прима Принт, 2019. – 228 с, Levine A, Koletzko S, Turner D, Escher JC, Cucchiara S, de Ridder L, Kolho KL, Veres G, Russell RK, Paerregaard A, Buderus S, Greer ML, Dias JA, Veereman-Wauters G, Lionetti P, Sladek M, Martin de Carpi J, Staiano A, Ruemmele FM, Wilson DC; European Society of Pediatric Gastroenterology, Hepatology, and Nutrition. ESPGHAN revised porto criteria for the diagnosis of inflammatory bowel disease in children and adolescents. *J Pediatr Gastroenterol Nutr.* 2014 Jun;58(6):795-806].*

Интерпретация уровней метаболитов тиопуринов

6-TGN [pmol/8×10 ⁸ Эр] ^a	6-MMP [pmol/8×10 ⁸ Эр]	Дозозависимые побочные эффекты	Интерпретация	Рекомендации
низкий [<230]	норма [<5700]	-	Недостаточная доза или низкий комплайнс	Повысить комплайнс или дозу тиопурина до адекватного уровня
низкий [<230]	высокий [≥5700]	Гепатотоксичность и другие	ТРМТ гиперметаболизатор	Рассмотреть добавление аллопуринола и уменьшение дозы тиопурина до 25-33% от стандартной или сменить

6-TGN [pmol/8×10 ⁸ Эр] ^a	6-MMP [pmol/8×10 ⁸ Эр]	Дозозависимые побочные эффекты	Интерпретация	Рекомендации
				препарат
терапевтический [230–450]	Норма или высокий	Рефрактерность	Неэффективность терапии	Если имеются клинические признаки резистентности – сменить препарат
высокий [>450]	норма	Миелосупрессия	Низкая активность ТРМТ [гетеро- илигомозигота]	Сменить препарат в случае гомозиготности или уменьшить дозу в половину в случае гетерозиготности
высокий	высокий	Миелосупрессия и гепатотоксичность	Передозировка	Если имеются клинические признаки резистентности – сменить препарат

^a «Отрезные» значения основаны на методе в соответствии с [Lennard L. Assay of 6-thioinosinic acid and 6-thioguanine nucleotides, active metabolites of 6-mercaptopurine, in human red blood cells. J Chromatogr. 1987 Dec 25;423:169-78]

Более высокие «отрезные» значения [therapeutic range of 6-TGN from 300 to 600 pmol/8×10⁸ RBC] необходимы при оценке методом Dervieux and Boulieu. [Dervieux T, Boulieu R. Simultaneous determination of 6-thioguanine and methyl 6-mercaptopurine nucleotides of azathioprine in red blood cells by HPLC. Clin Chem. 1998 Mar;44(3):551-5]

3.1.2.2 Метотрексат**

Эффективность метотрексата**

*Результаты, полученные в 7 ретроспективных когортных исследованиях у детей, позволяют предположить, что эффективность метотрексата** у детей, у которых лечение тиопуринами было неэффективным или наблюдалась их плохая переносимость, составляет от 50 до 80% [76-82]; при этом частота ремиссии через 6 и 12 месяцев составила 37–62% и 25–33% соответственно, а частота ремиссии в течение всего первого года - 15-35%. В двух небольших исследованиях (n=50) не было выявлено различий между метотрексатом и 6-меркаптопурином в отношении поддержания ремиссии БК (ОР 2,63; 95%ДИ 0,74-9,37; P=0,14). У детей, ответивших на лечение [76], отмечена нормализация линейного роста, что может быть косвенным признаком эффективного контроля воспаления слизистой оболочки. Оценка эффективности метотрексата заживлять слизистую оболочку не проводилась, за исключением одного исследования у взрослых, в котором оно достигнуто у 2 из 11 пациентов, получавших метотрексат, 8 из 18, получавших*

азатиоприн ($p = 0,011$ по сравнению с метотрексатом) и 9 из 16 пациентов, получавших инфликсимаб ($p = 0,008$ по сравнению с метотрексатом) [83].

Безопасность и нежелательные эффекты метотрексата

Побочные реакции сдерживают широкое применение метотрексата. К ним относятся тошнота/рвота, гриппоподобные симптомы, поражение печени и, значительно реже, миелосупрессия. Проблема тошноты и рвоты может быть особенно неприятной, и данные явления часто становятся причиной прекращения применения препарата [84]; в исследовании, проведенном Uhlen и соавт.[77], тошнота/рвота наблюдалась у 7/61 (11%) пациентов, а в исследовании, проведенном Turner и соавт.[76], у 4/17 (24%) детей, принимавших препарат внутрь, и у 6/39 (15%) пациентов из группы, получавшей препарат подкожно. Появление тошноты и рвоты можно предотвратить путем превентивного применения антагониста рецептора 5-гидрокситриптамина (НТ)3 типа ондансетрона [85]. Токсическое влияние на органы дыхания относится к очень серьезным, но крайне редким осложнениям применения метотрексата; ни одного случая данного явления у детей с БК зарегистрировано не было. Повышение активности печеночных ферментов может наблюдаться у 30% пациентов и обычно проходит после временного прекращения применения метотрексата и/или снижения дозы.

- #Метотрексат** рекомендуется в качестве одного из вариантов поддержания ремиссии у детей с высоким риском неблагоприятного исхода заболевания в качестве препарата первой линии для поддержания ремиссии или при неэффективности или непереносимости тиопуринов [van Rheenen PF, Aloï M, Assa A, Bronsky J, Escher JC, Fagerberg UL, Gasparetto M, Gerasimidis K, Griffiths A, Henderson P, Koletzko S, Kolho KL, Levine A, van Limbergen J, Martin de Carpi FJ, Navas-López VM, Oliva S, de Ridder L, Russell RK, Shouval D, Spinelli A, Turner D, Wilson D, Wine E, Ruemmele FM. The Medical Management of Paediatric Crohn's Disease: an ECCO-ESPGHAN Guideline Update. J Crohns Colitis. 2020 Oct 7;:jjaa161. doi: 10.1093/ecco-jcc/jjaa161. Epub ahead of print. PMID: 33026087, Däbritz J, Gerner P, Enninger A, Claßen M, Radke M. Inflammatory Bowel Disease in Childhood and Adolescence. Dtsch Arztebl Int. 2017 May 12;114(19):331-338, Oliveira SB, Monteiro IM. Diagnosis and management of inflammatory bowel disease in children. BMJ. 2017 May 31;357:j2083].

(УУР - С УДД - 5)

Комментарии:

#Метотрексат** следует назначать в дозе 15 мг/м^2 1 раз в неделю; максимальная доза – 25 мг.

1. Если у пациента в течение нескольких месяцев наблюдается стойкая полная ремиссия с нормальными значениями маркеров воспаления, может быть

предпринята попытка снижения дозы до 10 мг/м² один раз в неделю (максимальная доза – 15 мг).

2. Метотрексат** обычно назначается в виде подкожных инъекций, эффективность которых аналогична эффективности внутримышечных инъекций.
3. На фоне терапии метотрексатом** рекомендуется прием внутрь фолиевой кислоты (5 мг через 25-72 часа после введения метотрексата или 1 мг однократно в сутки 5 дней в неделю).
4. У пациентов со стойкой ремиссией необходим периодический контроль общего анализа крови и активности АЛТ.
5. Метотрексат** строго противопоказан при беременности, а также его применение противопоказано половым партнерам женщины при планировании беременности, при необходимости следует использовать эффективный метод контрацепции.
6. При плохой переносимости метотрексата** (тошнота) следует ввести ондансетрон** за час до инъекции в начале курса лечения

3.1.2.3 Лечение биологическими препаратами (антитела к фактору некроза опухолей (анти-ФНО))

Эффективность анти-ФНО терапии

Воспалительная форма заболевания. Эффективность инфликсимаба** для индукции и поддержания ремиссии у детей с БК доказана в нескольких РКИ. В рандомизированном исследовании REACH [86] дети в возрасте от 6 до 17 лет с активной БК после предшествующего недостаточно эффективного лечения глюкокортикостероидами и иммуносупрессорами получали инфликсимаб** по схеме 0, 2 и 6 недель. У 98 (88%) из 112 пациентов был достигнут ответ на лечение, у 59% через 10 недель наблюдалась клиническая ремиссия. Пациенты, ответившие на лечение через 10 недель, были рандомизированы для дальнейшего лечения инфликсимабом** (5 мг/кг) каждые 8 недель или каждые 12 недель при продолжающемся лечении иммуносупрессорами (обычно тиопурином). Введение препарата с интервалом 8 недель было более эффективным. Применение инфликсимаба** на ранних стадиях заболевания может привести к лучшим результатам у отдельных пациентов из группы высокого риска [87].

Исследование IMAgINE было первым двойным слепым рандомизированным исследованием [88], в котором была проведена оценка эффективности адалимумаба** у 192 детей в возрасте 6-17 лет с умеренно тяжелой и тяжелой активной БК (PCDAI>30), несмотря на применение пероральных глюкокортикостероидов и/или иммуносупрессоров. В исследование включались

пациенты, ранее отвечавшие на лечение инфликсимабом, у которых эффективность данного препарата была утрачена, и пациенты, которые не переносили данный препарат. После открытой фазы индукции дети были рандомизированы для лечения высокой или низкой дозой адалимумаба**. Через 54 недели у 31/93 детей (33,3%), получавших высокую дозу препарата, наблюдалась клиническая ремиссия. В ретроспективном многоцентровом исследовании, проведенном у 115 пациентов детского возраста, страдающих БК, которые получили, как минимум, 1 дозу адалимумаба** (95% из них ранее получали инфликсимаб), частота без-стероидной ремиссии в течение 1 года составила 42% [89]. Данные, полученные у детей, были сравнимы с данными, полученными в исследованиях адалимумаба у взрослых.

Пенетрирующая форма заболевания. Данные, подтверждающие эффективность инфликсимаба** у детей с БК, протекающей с формированием свищей, малочисленны. При ретроспективном анализе эффективности инфликсимаба при сопутствующем поражении перианальной области у 31 пациента в исследовании REACH (28%), было установлено, что через 2 недели после однократной инфузии препарата у 41% было достигнуто частичное или полное закрытие свища [90]. В недавнем исследовании серии случаев у детей GETAID [91] было установлено, что частота ответа на лечение инфликсимабом** через 12 месяцев составила 75% (75/101 пациента с БК), при этом у 54% наблюдалось полное закрытие свища.

Данные, касающиеся закрытия свищей у детей с БК, получавших адалимумаб**, ограничены. При проведении анализа подгрупп в исследовании IMaGINE было установлено, что закрытие свища было достигнуто через 52 недели у 23,8% пациентов (5/21) в группе, получавшей низкую дозу препарата, и у 40% - высокую дозу. У взрослых было установлено существенное преимущество инфликсимаба** перед плацебо (55% пациентов с закрытием всех свищей по сравнению с 13% в группе плацебо) ($P=0,002$) [92]. Медиана времени до получения ответа на лечение инфликсимабом** составила 14 дней. Что касается адалимумаба**, частота закрытия свищей через 12 недель составила 48% у пациентов, ранее не получавших анти-ФНО, и 26% у пациентов, ранее получавших инфликсимаб [93]. На 24 неделе частота закрытия свищей была значительно выше в группе пациентов, ранее не получавших анти-ФНО (60% и 20%, $P<0,01$). В недавнем рандомизированном исследовании у взрослых (ADAFI) было установлено, что при применении адалимумаба** в комбинации с #ципрофлоксацином** была достигнута более высокая частота закрытия свищей перианальной области, чем при применении адалимумаба в комбинации с плацебо, через 12 недель соответственно 65% и 33% [94].

Внекишечные проявления БК

У взрослых показано, что инфликсимаб** может быть эффективным для лечения внекишечных проявлений БК [95]. Применение инфликсимаба** у детей с внекишечными

проявлениями было описано в исследовании серии случаев пациентов с гангренозной пиодермией, поражением лица и полости рта, эритемой, метастатическим поражением кожи полового члена и кожи мошонки при БК, увеитом, первичным поражением легких, первичным склерозирующим холангитом в сочетании с панкреатитом и остеомиелитом [96-100].

Заживление слизистой оболочки

В недавнем исследовании, проведенном в Польше [101], наблюдалось полное заживление слизистой оболочки через 10 недель у 23% из 66 получавших лечение анти-ФНО детей с БК. Заживление слизистой оболочки сопряжено с увеличением скорости роста и формирования костной ткани. Malik и соавт. [102] описали когорту пациентов, в которой у 42%, получавших адалимумаб, наблюдалось улучшение линейного роста, в особенности у детей, у которых была достигнута ремиссия. При определении концентрации маркеров образования костной ткани в сыворотке крови наблюдалось быстрое их улучшение после лечения анти-ФНО как у детей, так и у взрослых с БК [103-106]. Применение анти-ФНО снижает необходимость выполнения хирургических вмешательств [55].

Оптимизация (интенсификация) лечения ингибиторами ФНО

Для достижения стойкой клинической ремиссии в детской гастроэнтерологической клинической практике иногда требуется оптимизация (интенсификация лечения анти-ФНО). Увеличивается доза препарата (с 5 мг/кг до 10 мг/кг инфликсимаба**) и/или сокращаются интервалы между введениями (переход на введение каждые 4 недели для инфликсимаба и на еженедельное введение для адалимумаба**). Оптимизацию проводят в случае неэффективности лечения или утраты ответа на лечение. Важно поддерживать минимальную остаточную концентрацию препарата в сыворотке крови на определяемом уровне (3-8 мкг/мл) [107].

Комбинированная терапия

Вопрос о том, следует ли применять ингибиторы ФНО в виде монотерапии или в комбинации с иммуносупрессором, вызывал особенно много споров в детской практике. В исследовании SONIC, проведенном у взрослых пациентов [108], ранее не получавших ни иммуносупрессоры, ни инфликсимаб**, было выявлено умеренное увеличение эффективности инфликсимаба** в случае его комбинации с азатиоприном**. Однако в исследовании SONIC не рассматривался вопрос о преимуществе комбинированной терапии перед монотерапией инфликсимабом**, если предшествующее лечение азатиоприном** было неэффективным. Как в исследовании ACCENT I, так и в исследовании ACCENT II не было выявлено никаких различий в отношении достижения ремиссии и ответа на лечение между пациентами на монотерапии инфликсимабом** и комбинированной терапии [109]. Сходные результаты были получены в отношении адалимумаба** в исследовании CHARM [110]. Но было выявлено незначительное

преимущество комбинированной терапии, в особенности в течение первых 6 месяцев лечения [111, 112]. Были зарегистрированы более высокие значения концентрации антител к инфликсимабу** и более низкие остаточные концентрации анти-ФНО препарата у больных, получавших монотерапию инфликсимабом**, что сопровождалось большей частотой инфузионных реакций и менее благоприятным исходом лечения. В недавнем мета-анализе было установлено, что применение комбинированной терапии с использованием азатиоприна** дает лучшие клинические результаты, чем монотерапия инфликсимабом**, даже в случае отсутствия эффекта от азатиоприна** в анамнезе.

Негативным моментом комбинированной терапии анти- ФНО и азатиоприном** является повышенный риск развития лимфомы [113]. Комбинация с метотрексатом** является более привлекательной в связи с отсутствием доказательств повышения риска развития лимфомы, и наличием данных, показавших пользу сочетания #метотрексата** и инфликсимаба** у ревматологических больных. В клиническом исследовании COMMIT взрослые пациенты, страдающие БК в качестве индукционной терапии, получали инфликсимаб** и кортикостероиды для системного применения в сочетании с метотрексатом** или плацебо [114]. Никаких различий в клиническом ответе выявлено не было, но назначение метотрексата сопровождалось более высокой концентрацией инфликсимаба** и уменьшением частоты образования антител к нему. При проведении ретроспективного анализа в исследовании ESPGHAN у 70 детей, страдающих БК и получавших лечение адалимумабом** [115], частота достижения ремиссии была выше у тех больных, которые одновременно получали иммуносупрессоры (34/46 (74%) против 9/24 (37%), $p=0,003$). С учетом этого, можно сделать вывод о допустимости одновременного применения азатиоприна** в течение первых 6 месяцев терапии инфликсимабом**, а затем лучше отменить азатиоприн**, в особенности у мальчиков, однако тактика лечения должна быть индивидуальной и основываться на оценке прогностических факторов. Прекращение комбинированной терапии является обоснованным только у пациентов, у которых была достигнута глубокая ремиссия (заживление слизистой оболочки). Роль #метотрексата** в комбинированной терапии у детей с БК должна быть определена в клинических исследованиях.

Сравнение инфликсимаба и адалимумаба****

В ретроспективном когортном исследовании [116] было проведено сравнение результатов, полученных у 100 взрослых пациентов, страдающих БК, получавших инфликсимаб**, и 100 пациентов, получавших адалимумаб**, не было выявлено никаких различий в достижении клинического ответа; ответ на лечение через 1 и 2 года наблюдался у 62% и 41% пациентов, получавших адалимумаб**, и 65% и 49% пациентов, получавших инфликсимаб**, соответственно.

Безопасность анти-ФНО и нежелательные эффекты

Образование антител к анти-ФНО может привести к развитию острых инфузионных реакций, отсроченных реакций гиперчувствительности, снижению концентрации препаратов в сыворотке крови, а также потере ответа на лечение [117-119]. Нерегулярное введение препаратов может привести к увеличению риска образования антител [119]. В трех небольших исследованиях, проведенных у детей, антитела к инфликсимабу** были выявлены у трети пациентов, страдающих БК [118, 119,120]. При проведении мета-анализа 18 исследований (включающих 3326 взрослых пациентов, страдающих БК и получавших инфликсимаб**) [121] было установлено, что частота образование антител к инфликсимабу** составила 45,8% при использовании эпизодических инфузий и 12,4% при проведении регулярной поддерживающей терапии. В исследовании IMaGINE только у 2,3% пациентов в группе, получающей высокую дозу препарата, и у 4,4% пациентов в группе, получающей низкую дозу препарата, обнаружены антитела к адалимумабу**.

Наиболее распространенные симптомы острой инфузионной реакции: одышка, приливы, тошнота, головная боль, гипоксемия и тахикардия. Анализ 18 исследований у детей показал, что острая инфузионная реакция была зарегистрирована у 168 из 1100 пациентов, получавших инфликсимаб** (15%) [2]. Большинство реакций были легкими, и наблюдался быстрый ответ на лечение в виде временного прекращения инфузии препарата или уменьшения скорости инфузии. Применение премедикации (антигистаминных, жаропонижающих препаратов или глюкокортикостероидов), по-видимому, не предотвращает развития острой инфузионной реакции [122-125]. Частота инфузионных реакций у детей была аналогичной таковой у взрослых [109, 126]. Тяжелые инфузионные реакции в виде гипоксии, гипотензии или затруднения дыхания являются противопоказанием для дальнейшего применения инфликсимаба**.

Отсроченные реакции гиперчувствительности могут наблюдаться минимум через день после инфузии препарата и характеризуются развитием артралгии и отеком суставов, которые могут сопровождаться лихорадкой и/или сыпью. Частота возникновения данных реакций у детей, получающих инфликсимаб**, достигает 8% [86], аналогичная ситуация наблюдается и у взрослых [109, 126]. У 20-29% детей при этом обнаружены антинуклеарные антитела (АНА). Клиническая значимость положительных АНА после лечения антагонистами ФНО-а до сих пор остается неясной.

Серьезные инфекции, таких как сепсис, менингит, пневмония, абсцессы, опоясывающий лишай или инфекция, вызванная вирусом ветряной оспы, гемофагоцитарный лимфогистиоцитоз, обусловленный вирусом Эпштейн-Барр, дерматомикозы и оппортунистические грибковые инфекции, были зарегистрированы у 49 из 1483 пациентов, получавших инфликсимаб** (3,3%) [127]. У детей, страдающих БК и получавших адалимумаб** из когорты BSPGHN, частота

зарегистрированных серьезных нежелательных явлений составила 6%, включая два случая смерти от сепсиса у пациентов, получавших также иммуносупрессоры и домашнее парентеральное питание [115].

Риск развития оппортунистических инфекций (инвазивные грибковые инфекции, реактивация латентного туберкулеза) увеличивается у пациентов, получающих комбинированную терапию с использованием иммуносупрессоров, а также у пациентов с недостаточностью питания [128]. Если пациент не болел ветряной оспой и у него отсутствуют антитела к данному вирусу, целесообразна вакцинация против ветряной оспы, если возможна отсрочка начала лечения (так как необходим 4-6-недельный интервал между иммунизацией и началом иммуносупрессивной терапии).

При изучении долгосрочной безопасности схем лечения, включающих анти-ФНО, был выявлен повышенный риск новообразований: гепатолиенальной Т-клеточной лимфомы - у 30 пациентов, страдающих ВЗК и получавших лечения с использованием анти-ФНО в комбинации с тиюпуринами [129], что позволяет предположить, что развитие лимфомы связано с применением тиюпуринов, а комбинация с инфликсимабом** является катализатором [130].²⁰⁶ У детей, получавших биологические препараты, по данным FDA на апрель 2008 года было зарегистрировано 48 случаев злокачественных новообразований, включая лимфому и злокачественные новообразования кожи, в том числе меланому (31 случай после применения инфликсимаба**, 2 случая после применения адалимумаба** и 15 случаев после применения этанерцепта**) [131].

Появление симптомов со стороны кожи, таких как экзема или псориазоподобные поражения, было зарегистрировано у 20% взрослых пациентов, страдающих ВЗК [126], увеличивается их частота и у детей с ВЗК. Псориаз, индуцированный применением инфликсимаба**, наблюдался у 8% (6/73) пациентов детского возраста, страдающих ВЗК [132].

Утрата ответа на лечение

Первичное отсутствие ответа на лечение – это отсутствие ответа на индукционный курс в течение первых 6 месяцев после начала лечения. Утрата ответа на лечение - это ситуация, когда у пациента, который ранее отвечал на лечение биологическим препаратом, ухудшилось течение заболевания или возник рецидив, несмотря на регулярное введение биологического препарата, что сопровождается укорочением интервала времени ремиссии после инфузии. Определение минимальной остаточной концентрации препарата может помочь выявить причину утраты ответа на лечение и решить вопрос о дальнейшей тактике лечения в случае сохранения утраты ответа на лечение.

Неиммунные факторы, ведущие к утрате ответа на лечение, включают усиление воспаления, возникновение воспалительных процессов, на которые не могут воздействовать

применяемые препараты, осложнения заболевания (стеноз или пенетрация). Возможны проблемы, связанные с приверженностью, субоптимальные схемы лечения и уменьшение концентрации препарата или его метаболитов. Часто встречаются факторы, не связанные с ВЗК, такие как оппортунистические и другие инфекции или синдром раздраженного кишечника, не связанный с воспалительными изменениями. Таким образом, всегда необходимо проводить повторное обследование пациента в случае утраты эффективности лечения, и убедиться в том, что симптомы действительно обусловлены активностью данного заболевания. В настоящее время для лечения пациентов с утратой ответа используется тактика увеличения дозы препарата, которая заключается в применении удвоенной дозы или укорочения интервала между инфузиями /инъекциями, которая может быть эффективной у детей с низкой остаточной концентрацией препарата даже при наличии антител в невысоких титрах. При проведении ретроспективных исследований в Израиле [133] и Бельгии [134] не было выявлено преимуществ использования удвоенной дозы инфликсимаба** по сравнению с укорочением интервала между введениями, но по причинам, связанным с затратами на лечение и удобством пациента, предпочтительнее первоначально использовать удвоение дозы препарата. В целом, у 47% пациентов наблюдался устойчивый ответ в течение 1 года после увеличения дозы или укорочения интервала между введениями [133]. У десяти пациентов с наличием антител к инфликсимабу** использовалась более интенсивная схема лечения, при этом клинический ответ наблюдался у 6 (60%) пациентов. После применения более интенсивной схемы лечения концентрация антител к инфликсимабу** снизилась у пяти пациентов.

В последнее время появились доказательства, позволяющие предположить, что добавление тиопуринов или метотрексата** к схеме лечения пациентов, получавших инфликсимаб** в виде монотерапии и утративших ответ на лечение по причине образования антител к инфликсимабу**, может привести к исчезновению антител и восстановлению уровня остаточной концентрации, а также клинического ответа [135]. При выявлении соответствующих титров антител к инфликсимабу** может быть как назначена более интенсивная схема, так и добавлен иммуносупрессор. При отсутствии эффекта от использования более интенсивной схемы лечения и комбинированной терапии или при высоком титре антител к инфликсимабу** может быть принято решение о переходе на другой биологический препарат. Karimiris и соавт. [136] провели анализ 168 пациентов, которые начали получать адалимумаб** по причине утраты ответа на лечение, обусловленной образованием антител к инфликсимабу**. Клинический ответ был достигнут у 93% пациентов и был устойчивым у 62% пациентов; медиана периода наблюдения составила 20 месяцев. Такая тактика не будет успешной у пациентов с активным заболеванием и

достаточной концентрацией препарата в крови; в данном случае показан переход на биологическую терапию молекулами другого класса.

- Анти-ФНО (инфликсимаб** или адалимумаб**) рекомендуются для индукции и поддержания ремиссии у детей с воспалительной формой БК в случае сохраняющейся активности, несмотря на предшествующую оптимизированную терапию иммуносупрессорами [van Rhee­nen PF, Alo­i M, Assa A, Bronsky J, Escher JC, Fagerberg UL, Gasparetto M, Gerasimidis K, Griffiths A, Henderson P, Koletzko S, Kolho KL, Levine A, van Limbergen J, Martin de Carpi FJ, Navas-López VM, Oliva S, de Ridder L, Russell RK, Shouval D, Spinelli A, Turner D, Wilson D, Wine E, Ruemmele FM. The Medical Management of Paediatric Crohn's Disease: an ECCO-ESPGHAN Guideline Update. J Crohns Colitis. 2020 Oct 7;:jjaa161. doi: 10.1093/ecco-jcc/jjaa161. Epub ahead of print. PMID: 33026087, Däbritz J, Gerner P, Enninger A, Claßen M, Radke M. Inflammatory Bowel Disease in Childhood and Adolescence. Dtsch Arztebl Int. 2017 May 12;114(19):331-338, Oliveira SB, Monteiro IM. Diagnosis and management of inflammatory bowel disease in children. BMJ. 2017 May 31;357:j2083].

(УУР – С, УДД - 5)

- Анти-ФНО (инфликсимаб** или адалимумаб**) рекомендуются для индукции ремиссии у детей с активной БК при гормонорезистентности [van Rhee­nen PF, Alo­i M, Assa A, Bronsky J, Escher JC, Fagerberg UL, Gasparetto M, Gerasimidis K, Griffiths A, Henderson P, Koletzko S, Kolho KL, Levine A, van Limbergen J, Martin de Carpi FJ, Navas-López VM, Oliva S, de Ridder L, Russell RK, Shouval D, Spinelli A, Turner D, Wilson D, Wine E, Ruemmele FM. The Medical Management of Paediatric Crohn's Disease: an ECCO-ESPGHAN Guideline Update. J Crohns Colitis. 2020 Oct 7;:jjaa161. doi: 10.1093/ecco-jcc/jjaa161. Epub ahead of print. PMID: 33026087, Däbritz J, Gerner P, Enninger A, Claßen M, Radke M. Inflammatory Bowel Disease in Childhood and Adolescence. Dtsch Arztebl Int. 2017 May 12;114(19):331-338, Oliveira SB, Monteiro IM. Diagnosis and management of inflammatory bowel disease in children. BMJ. 2017 May 31;357:j2083].

(УУР – С, УДД - 5).

- Анти-ФНО (инфликсимаб** или адалимумаб**) рекомендуются в качестве препаратов первой линии для индукции и поддержания ремиссии активной болезни Крона у детей при наличии свищей в перианальной области (вместе с соответствующим хирургическим лечением) [van Rhee­nen PF, Alo­i M, Assa A, Bronsky J, Escher JC, Fagerberg UL, Gasparetto M, Gerasimidis K, Griffiths A, Henderson P, Koletzko S, Kolho KL, Levine A, van Limbergen J, Martin de Carpi FJ, Navas-López VM, Oliva S, de Ridder L, Russell RK, Shouval D, Spinelli A, Turner D, Wilson D, Wine E, Ruemmele FM. The Medical Management of Paediatric Crohn's Disease: an ECCO-ESPGHAN Guideline Update. J Crohns Colitis. 2020 Oct 7;:jjaa161. doi: 10.1093/ecco-jcc/jjaa161. Epub ahead of print. PMID: 33026087,

Däbritz J, Gerner P, Enninger A, Claßen M, Radke M. Inflammatory Bowel Disease in Childhood and Adolescence. Dtsch Arztebl Int. 2017 May 12;114(19):331-338, Oliveira SB, Monteiro IM. Diagnosis and management of inflammatory bowel disease in children. BMJ. 2017 May 31;357:j2083].

(УУР – С, УДД - 5).

- Анти-ФНО (инфликсимаб** или адалимумаб**) для поддержания ремиссии у пациентов, ответивших на индукционную терапию анти-ФНО, рекомендуется применять по схеме с регулярным, а не эпизодическим введением препарата. [van Rheenen PF, Aloï M, Assa A, Bronsky J, Escher JC, Fagerberg UL, Gasparetto M, Gerasimidis K, Griffiths A, Henderson P, Koletzko S, Kolho KL, Levine A, van Limbergen J, Martin de Carpi FJ, Navas-López VM, Oliva S, de Ridder L, Russell RK, Shouval D, Spinelli A, Turner D, Wilson D, Wine E, Ruemmele FM. The Medical Management of Paediatric Crohn's Disease: an ECCO-ESPGHAN Guideline Update. J Crohns Colitis. 2020 Oct 7;jjaa161. doi: 10.1093/ecco-jcc/jjaa161. Epub ahead of print. PMID: 33026087, Däbritz J, Gerner P, Enninger A, Claßen M, Radke M. Inflammatory Bowel Disease in Childhood and Adolescence. Dtsch Arztebl Int. 2017 May 12;114(19):331-338, Oliveira SB, Monteiro IM. Diagnosis and management of inflammatory bowel disease in children. BMJ. 2017 May 31;357:j2083]

(УУР – С, УДД - 5).

Комментарии:

1. *Решение о применении анти-ФНО в качестве препарата первой линии для индукции ремиссии может быть принято у отдельных пациентов детского возраста при наличии факторов риска неблагоприятного исхода заболевания (см. выше).*
3. *Решение о раннем начале применения анти-ФНО должно быть принято у пациентов с тяжелыми внекишечными проявлениями заболевания (например, тяжелый артрит, гангренозная пиодермия).*
4. *Оценка первоначальной эффективности лечения ингибитором ФНО должна проводиться после введения второй или третьей дозы препарата, и при отсутствии значимого эффекта применение препарата должно быть прекращено (первичная неэффективность лечения).*
5. *У пациентов, ранее не получавших анти-ФНО (наивные к анти-ФНО терапии), инфликсимаб** и адалимумаб** имеют равную эффективность и профиль побочных реакций. Выбор препарата проводят в соответствии с доступностью, предпочтительным способом введения, предпочтением пациента, стоимостью и местными нормативными требованиями.*
6. *Данных для оценки риска/пользы комбинированной или монотерапии детей с БК недостаточно. По-видимому, комбинированная терапия в течение первых 6 месяцев может снижать образование антител и обусловленную ими утрату ответа на лечение. Но это преимущество следует оценивать с учетом увеличения со временем риска развития лимфомы на*

фоне тиопуринов, поэтому данный вопрос следует решать индивидуально (учитывая факторы неблагоприятного прогноза заболевания). Одновременное применение метотрексата в низких дозах может быть более безопасным, чем тиопуринов, но эта комбинация имеет меньшую доказательную базу.

7. Рутинная премедикация парацетамолом**, кортикостероидами для системного применения или антигистаминными препаратами для системного действия (противоаллергическими средствами - H1-гистаминовых рецепторов блокаторами) перед введением анти-ФНО не показана.

8. Перед началом анти-ФНО терапии обязательно проведение исследования на туберкулез: рентгенография органов грудной клетки, внутрикожная проба с очищенным туберкулином и/или IGRA-тесты (Interferon- γ release assays) – иммунологические методы, основанные на стимуляции T-лимфоцитов пептидными антигенами и выработке интерферона γ , секретируемого клетками крови инфицированного *M. tuberculosis* человека (Исследование уровня интерферона-гамма на антигены *Mycobacterium tuberculosis complex* в крови).

А также уточнения иммунизации – а именно вакцинации и титра антител к гепатиту В, ветряной оспе, кори [Arduro MI, Toussi SS, Siegel JD, Lu Y, Bousvaros A, Crandall WNASPGHAN Clinical Report: Surveillance, Diagnosis, and Prevention of Infectious Diseases in Pediatric Patients With Inflammatory Bowel Disease Receiving Tumor Necrosis Factor- α Inhibitors. *J Pediatr Gastroenterol Nutr.* 2016 Jul;63(1):130-55].

9. Для индукции ремиссии инфликсимаб** назначают в дозе 5 мг/кг, 3 дозы в течение 6 недель (недели 0-2-6) с последующей поддерживающей терапией с введением препарата в дозе 5 мг/кг каждые 8 недель. У пациентов, у которых наблюдается уменьшение эффективности препарата или при низкой концентрации препарата может потребоваться применение более высоких доз препарата до 10 мг/кг и/или сокращение продолжительности интервалов между введениями до 4-х недель. Уменьшение дозы инфликсимаба** показано, если его остаточная концентрация превышает 8-10 мкг/мл.

10. Для индукции ремиссии адалимумаб** назначают в дозе 2,4 мг/кг (максимальная доза 160 мг) на первую инъекцию, 1,2 мг/кг (максимальная доза 80 мг) через 2 недели, с последующим введением препарата в дозе 0,6 мг/кг (максимальная доза 40 мг) каждые 2 недели. В качестве альтернативы можно использовать следующую схему: у пациентов с массой тела до 40 кг была предложена схема 80-40-20 мг, а для пациентов с массой тела более 40 кг – 160-80-40 мг. Еженедельное введение показано при снижении эффективности и низкой остаточной концентрацией препарата.

11. В случае недостаточного ответа или снижения эффективности лечения для установления причины целесообразно определение остаточной концентрации инфликсимаба** и адалимумаба**, а также антител к ним в сыворотке крови.

12. Переход с одного анти-ФНО препарата на другой возможен у пациента при непереносимости одного препарата или утратой его эффекта; однако вероятность хорошего ответа на лечение в этом случае ниже, чем у больных, ранее не получавших анти-ФНО терапии.

13. Биосимиляры являются последующими версиями оригинальных биофармацевтических препаратов, произведенных другой компанией после истечения срока действия патента на оригинальный препарат. Стремительно разрабатываются биосимиляры таких препаратов, как инфликсимаб** и адалимумаб**, и начинают регистрироваться в МЗ России для лечения ВЗК. В настоящее время, однако, имеются данные по оценке эффективности биосимиляров только в ревматологии. Возможен переход на биосимиляр с оригинального препарата [Danese S, Fiorino G, Raine T, Ferrante M, Kemp K, Kierkus J, Lakatos PL, Mantzaris G, van der Woude J, Panes J, Peyrin-Biroulet L. ECCO Position Statement on the Use of Biosimilars for Inflammatory Bowel Disease-An Update. *J Crohns Colitis*. 2017 Jan;11(1):26-34. doi: 10.1093/ecco-jcc/jjw198. Epub 2016 Dec 7. PMID: 27927718].

3.1.2.3.1 Биологическая терапия в случае неэффективности анти-ФНО препаратов

• В случае отсутствия эффективности оптимизированной анти-ФНО терапии рекомендовано рассмотреть назначение #устекинумаба** или #ведолизумаба** [van Rheenen PF, Aloï M, Assa A, Bronsky J, Escher JC, Fagerberg UL, Gasparetto M, Gerasimidis K, Griffiths A, Henderson P, Koletzko S, Kolho KL, Levine A, van Limbergen J, Martin de Carpi FJ, Navas-López VM, Oliva S, de Ridder L, Russell RK, Shouval D, Spinelli A, Turner D, Wilson D, Wine E, Ruemmele FM. The Medical Management of Paediatric Crohn's Disease: an ECCO-ESPGHAN Guideline Update. *J Crohns Colitis*. 2020 Oct 7;:jjaa161. doi: 10.1093/ecco-jcc/jjaa161. Epub ahead of print. PMID: 33026087.]

(УУР – С, УДД -5)

Комментарий:

Оба препарата могут быть назначены *off-label* только по решению консилиума или врачебной комиссии, с разрешения локального этического комитета медицинской организации (при наличии), с уловием подписанного информированного согласия родителей (законного представителя) и пациента в возрасте старше 15 лет

○ #Устекинумаб** – человеческие моноклональные антитела, блокирующие активность интерлейкинов 12 и 13, предотвращая связывание субъединицы p40 с рецептором 12R-β1 на поверхности иммунных клеток. Систематический обзор и мета-анализ, включавший 1947

взрослых пациентов с болезнью Крона, продемонстрировали эффективность устекинумаба в индукции ремиссии по сравнению с плацебо (RR: 0,91; 95% CI: 0,86-0,95) [MacDonald JK, Nguyen TM, Khanna R, Timmer A. Anti-IL-12/23p40 antibodies for induction of remission in Crohn's disease. *Cochrane Database Syst Rev* 2016;11:CD007572.]. Данные относительно эффективности #устекинумаба** у детей получены в ходе небольших исследований. Назначение #устекинумаба** (без применения глюкокортикоидов) позволило достичь ремиссию к 52 неделе у 39-40% детей с болезнью Крона [MacDonald JK, Nguyen TM, Khanna R, Timmer A. Anti-IL-12/23p40 antibodies for induction of remission in Crohn's disease. *Cochrane Database Syst Rev* 2016;11:CD007572].

○ Для индукции ремиссии #устекинумаб** вводят внутривенно в дозе 6 мг/кг, округляя до 130 мг (максимальная доза - 520 мг). Эффективность устекинумаба оценивают через 8 недель. Поддерживающую дозу вводят подкожно каждые 8 недель (взрослым – 90 мг; детям – пропорционально поверхности тела, ориентируясь на стандартную поверхность тела взрослого – 1,73 м²) [van Rhee PF, Aloji M, Assa A, Bronsky J, Escher JC, Fagerberg UL, Gasparetto M, Gerasimidis K, Griffiths A, Henderson P, Koletzko S, Kolho KL, Levine A, van Limbergen J, Martin de Carpi FJ, Navas-López VM, Oliva S, de Ridder L, Russell RK, Shouval D, Spinelli A, Turner D, Wilson D, Wine E, Ruemmele FM. The Medical Management of Paediatric Crohn's Disease: an ECCO-ESPGHAN Guideline Update. *J Crohns Colitis*. 2020 Oct 7;jjaa161. doi: 10.1093/ecco-jcc/jjaa161. Epub ahead of print. PMID: 33026087.].

○ #Ведолизумаб** – гуманизированные моноклональные антитела (IgG₁), которые связываются с $\alpha_4\beta_7$ -интегрином и молекулами клеточной адгезии слизистой оболочки кишечника адрессин-1 (MAdCAM-1), препятствуя миграции Th-клеток в кишечную стенку [Soler D, Chapman T, Yang LL, et al. The binding specificity and selective antagonism of vedolizumab, an anti- $\alpha_4\beta_7$ integrin therapeutic antibody in development for inflammatory bowel diseases. *J Pharmacol Exp Ther*. 2009;330:864-875.]. Назначение #ведолизумаба** позволяет достичь ремиссии к 14 неделе, в среднем, у 40 детей с болезнью Крона [Singh N, Rabizadeh S, Jossen J, Pittman N, Check M, Hashemi G, Phan BL, Hyams JS, Dubinsky MC. Multi-Center Experience of Vedolizumab Effectiveness in Pediatric Inflammatory Bowel Disease. *Inflamm Bowel Dis*. 2016 Sep;22(9):2121-6. doi: 10.1097/MIB.0000000000000865. PMID: 27542130, Ledder O, Assa A, Levine A, Escher JC, de Ridder L, Ruemmele F, Shah N, Shaoul R, Wolters VM, Rodrigues A, Uhlig HH, Posovszky C, Kolho KL, Jakobsen C, Cohen S, Shouval DS, de Meij T, Martin-de-Carpi J, Richmond L, Bronsky J, Friedman M, Turner D. Vedolizumab in Paediatric Inflammatory Bowel Disease: A Retrospective Multi-Centre Experience From the Paediatric IBD Porto Group of ESPGHAN. *J Crohns*

Colitis. 2017 Oct 1;11(10):1230-1237. doi: 10.1093/ecco-jcc/jjx082. Erratum in: *J Crohns Colitis*. 2018 Apr 27;12(5):630. PMID: 28605483].

○ Вероятность достижения ремиссии при назначении #ведолизумаба** выше у детей с Крон-колитом и у анти-ФНО наивных пациентов [Singh N, Rabizadeh S, Jossen J, Pittman N, Check M, Hashemi G, Phan BL, Hyams JS, Dubinsky MC. Multi-Center Experience of Vedolizumab Effectiveness in Pediatric Inflammatory Bowel Disease. *Inflamm Bowel Dis*. 2016 Sep;22(9):2121-6. doi: 10.1097/MIB.0000000000000865. PMID: 27542130.].

○ Назначение #ведолизумаба** не ассоциируется с повышенным риском оппортунистических инфекций и малигнизации [Luthra P, Peyrin-Biroulet L, Ford AC. Systematic review and meta-analysis: opportunistic infections and malignancies during treatment with anti-integrin antibodies in inflammatory bowel disease. *Aliment Pharmacol Ther* 2015;41:1227–36.].

○ Для индукции ремиссии пациентам с массой тела более 40 кг ведолизумаб вводят внутривенно трижды в дозе 300 мг (0-2-6 недели). Затем, препарат вводят в дозе 300 мг каждые 8 недель.

○ Детям с массой менее 40 кг препарат вводят в дозе 6 мг/кг (максимальная разовая доза – 300 мг) или пропорционально поверхности тела, ориентируясь на стандартную поверхность тела взрослого – $1,73 \text{ м}^2$ (van Rheenen PF, Aloï M, Assa A, Bronsky J, Escher JC, Fagerberg UL, Gasparetto M, Gerasimidis K, Griffiths A, Henderson P, Koletzko S, Kolho KL, Levine A, van Limbergen J, Martin de Carpi FJ, Navas-López VM, Oliva S, de Ridder L, Russell RK, Shouval D, Spinelli A, Turner D, Wilson D, Wine E, Ruemmele FM. The Medical Management of Paediatric Crohn's Disease: an ECCO-ESPGHAN Guideline Update. *J Crohns Colitis*. 2020 Oct 7;jjaa161. doi: 10.1093/ecco-jcc/jjaa161. Epub ahead of print. PMID: 33026087).

○ Для достижения ремиссии может потребоваться 14 недель. В связи с этим может быть использована «связующая» терапия глюкокортикоидами [van Rheenen PF, Aloï M, Assa A, Bronsky J, Escher JC, Fagerberg UL, Gasparetto M, Gerasimidis K, Griffiths A, Henderson P, Koletzko S, Kolho KL, Levine A, van Limbergen J, Martin de Carpi FJ, Navas-López VM, Oliva S, de Ridder L, Russell RK, Shouval D, Spinelli A, Turner D, Wilson D, Wine E, Ruemmele FM. The Medical Management of Paediatric Crohn's Disease: an ECCO-ESPGHAN Guideline Update. *J Crohns Colitis*. 2020 Oct 7;jjaa161. doi: 10.1093/ecco-jcc/jjaa161. Epub ahead of print. PMID: 33026087].

3.1.2.4 Аминосалицилаты

- Применение препаратов 5-аминосалициловой кислоты** (5-АСК) в виде монотерапии рекомендуется только у отдельных пациентов с легким течением заболевания в связи с

недостаточной эффективностью [Däbritz J, Gerner P, Enninger A, Claßen M, Radke M. Inflammatory Bowel Disease in Childhood and Adolescence. Dtsch Arztebl Int. 2017 May 12;114(19):331-338, Oliveira SB, Monteiro IM. Diagnosis and management of inflammatory bowel disease in children. BMJ. 2017 May 31;357:j2083, Ghishan FK, Kiela PR. Vitamins and Minerals in Inflammatory Bowel Disease. Gastroenterol Clin North Am. 2017 Dec;46(4):797-808]

(УУР – С; УДД -5)

Комментарии:

- *Доказательства того, что применение 5-АСК** индуцирует заживление слизистой оболочки, отсутствуют, и в связи с этим данные препараты должны рассматриваться в качестве вспомогательной терапии. Если 5-АСК** используется в качестве единственного препарата для лечения легких форм при отсутствии глубоких язвенных дефектов, для подтверждения полной ремиссии необходим тщательный контроль таких показателей, как концентрация СРБ, СОЭ и концентрация фекального кальпротектина, а также должен быть установлен низкий порог для необходимости усиления терапии.*
- *эффективность аминосалицилатов при применении с целью поддержания ремиссии низкая (не выше 5% по сравнению с плацебо)*

3.1.2.5 Пробиотики

- Не рекомендуется использовать пробиотики для поддержания ремиссии БК у детей ввиду отсутствия доказательств их эффективности для этой цели [van Rhee en PF, Aloï M, Assa A, Bronsky J, Escher JC, Fagerberg UL, Gasparetto M, Gerasimidis K, Griffiths A, Henderson P, Koletzko S, Kolho KL, Levine A, van Limbergen J, Martin de Carpi FJ, Navas-López VM, Oliva S, de Ridder L, Russell RK, Shouval D, Spinelli A, Turner D, Wilson D, Wine E, Ruemmele FM. The Medical Management of Paediatric Crohn's Disease: an ECCO-ESPGHAN Guideline Update. J Crohns Colitis. 2020 Oct 7;jjaa161. doi: 10.1093/ecco-jcc/jjaa161. Epub ahead of print. PMID: 33026087].

(УУР – С, УДД - 5)

Комментарий: *Имеющиеся доказательства позволяют предположить, что пробиотики могут быть эффективны для уменьшения воспаления в экспериментальных моделях колита и могут оказывать положительное влияние при некоторых клинических ситуациях, таких как поучит и ЯК. Мета-анализ результатов 7 небольших исследований у пациентов с БК, которые различались в зависимости от исследуемого пробиотика, качества методики и схемы применения препарата не обнаружил статистически значимого преимущества применения пробиотиков в отношении уменьшения риска рецидива по сравнению со стандартной поддерживающей терапией [2].*

3.2 Хирургическое лечение болезни Крона у детей

Прогрессирующее течение заболевания приводит к развитию кишечных осложнений у каждого второго больного за десятилетний период наблюдения, кроме того, до 90% пациентов с БК подвергаются в течение жизни одной или нескольким операциям [140]. Невозможность радикального излечения БК нередко приводит к повторным вмешательствам, увеличивая риск синдрома короткой кишки [141].

Современная стратегия хирургического лечения БК направлена на выполнение экономных резекций кишки, применение малоинвазивных методик и органосохраняющих вмешательств [142]. Оперативное вмешательство может изменить течение заболевания у детей с БК, которые растут физически и интеллектуально, поэтому решение о хирургическом лечении должно быть принято после тщательного рассмотрения показаний и оценки целесообразности операции.

3.2.1 Показания к хирургическому лечению БК у детей

- Рекомендовано показаниями к хирургическому лечению считать острые и хронические кишечные осложнения БК, а также неэффективность консервативной терапии с задержкой физического развития [148, 149, 150, 151, van Rheenen PF, Aloï M, Assa A, Bronsky J, Escher JC, Fagerberg UL, Gasparetto M, Gerasimidis K, Griffiths A, Henderson P, Koletzko S, Kolho KL, Levine A, van Limbergen J, Martin de Carpi FJ, Navas-López VM, Oliva S, de Ridder L, Russell RK, Shouval D, Spinelli A, Turner D, Wilson D, Wine E, Ruemmele FM. The Medical Management of Paediatric Crohn's Disease: an ECCO-ESPGHAN Guideline Update. J Crohns Colitis. 2020 Oct 7;jjaa161. doi: 10.1093/ecco-jcc/jjaa161. Epub ahead of print. PMID: 33026087].

(УУР – С, УДД - 5)

- Хирургическое лечение рекомендовано рассмотреть у детей с БК в препубертатном и пубертатном возрасте, если есть задержка физического развития (с задержкой костного возраста за 6-12-месячный период) после оптимизации медикаментозной терапии и нутритивной поддержки [147, Bemelman WA, Warusavitarne J, Sampietro GM, Serclova Z, Zmora O, Luglio G, de Buck van Overstraeten A, Burke JP, Buskens CJ, Colombo F, Dias JA, Eliakim R, Elosua T, Gecim IE, Kolacek S, Kierkus J, Kolho KL, Lefevre JH, Millan M, Panis Y, Pinkney T, Russell RK, Shwaartz C, Vaizey C, Yassin N, D'Hoore A. ECCO-ESCP Consensus on Surgery for Crohn's Disease. JCC, 2018, 12 (1): 1–16. doi:10.1093/ecco-jcc/jjx061]

(УУР –С, УДД -5)

Комментарии: О неэффективности консервативной терапии свидетельствует наличие гормональной зависимости и резистентности; кроме того, проявлением неадекватной

лекарственной терапии также может являться задержка физического развития [2, 8, 158]. У детей с тяжелым течением БК, при неэффективности консервативного лечения, особенно в препубертатном или пубертатном возрасте, либо с задержкой роста и локальным поражением кишечника, может быть полезным выполнение резекции кишки для обеспечения практически здорового интервала в 2-3 года [Sentongo TA, Stettler N, Christian A, et al. Growth after intestinal resection for Crohn's disease in children, adolescents, and young adults. Inflamm Bowel Dis 2000;6:265–9], и в этих случаях первичный кишечный анастомоз обычно безопасен [160].

Острые осложнения БК.

К ним относят кишечное кровотечение, перфорацию кишки и токсическую дилатацию ободочной кишки

- Хирургическое вмешательство по экстренным показаниям рекомендовано пациентам с БК, осложненной свободной перфорацией кишечника с перитонитом, а также при профузном кишечном кровотечении [8, 147]

(УУР –С, УДД -5)

Комментарии:

○ При кишечном кровотечении экстренное хирургическое вмешательство показано в случае массивной кровопотери, на фоне проведения адекватной медикаментозной терапии БК, при ухудшении состояния или отсутствии положительной динамики в течение 24-48 часов, несмотря на интенсивную гемостатическую терапию и заместительные гемотрансфузии эритроцитарной массы (у детей важными критериями продолжающегося кишечного кровотечения являются - учащенный более 6 раз в сутки стул с примесью крови, примесь крови в стуле более 10-15% объема циркулирующей крови, тахикардия, снижение гемоглобина менее 80 г/л) [152].

○ В случае кишечного кровотечения при БК выполняют резекцию тонкой кишки для интерпозиции, с наложением энтеро-энтероанастомоза, или резекцию пораженного участка кишечника и формирование стомы, включая илеостому превентивную, экономную резекцию кишки с наложением анастомоза и/или формированием кишечной стомы; кроме того, с целью выявления дополнительных источников кровотечения, желательна проведение интраоперационной эзофагогастроинтестиноскопии и видеоколоноскопии [153].

- Перфорация тонкой кишки в свободную брюшную полость является достаточно редким осложнением и обычно возникает в области патологического участка кишки со структурой [154].
 - При клинико-рентгенологических признаках перитонита (абдоминальный болевой синдром, положительные симптомы раздражения брюшины, свободный газ в брюшной полости - по данным обзорной рентгенографии органов брюшной полости) показано экстренное хирургическое вмешательство, которое в данной ситуации может быть ограничено резекцией пораженного отдела кишки с формированием стомы или анастомоза. В случае экстренной операции рекомендуется избегать формирования первичного кишечного анастомоза без наложения превентивной кишечной стомы.
 - Перфорация толстой кишки при БК встречается крайне редко, операцией выбора является резекция ободочной кишки с формированием стомы [155].
- У пациентов с токсической дилатацией ободочной кишки (токсическим мегаколоном) при неэффективности интенсивной консервативной специфической и симптоматической терапии в течение 24-48 часов, рекомендовано проведение экстренной операции - илеостомии с отключением толстой кишки, либо субтотальной колэктомии с илеостомией [157].

(УУР –С, УДД -5).

Комментарий: Токсическая дилатация ободочной кишки (токсический мегаколон) является редким осложнением при БК толстой кишки и представляет собой не связанное с обструкцией расширение кишки на фоне симптомов интоксикации [156]. По данным обзорной рентгенографии органов брюшной полости отмечают увеличение диаметра поперечной ободочной кишки: у взрослых пациентов более 60мм в диаметре, у детей старше 11 лет - более 55мм, младше 11 лет - более 40мм. К факторам риска токсической дилатации относятся гипокалиемия, гипомагниемия, подготовка кишки к колоноскопии при помощи осмотических слабительных, применение антидиарейных препаратов. О развитии токсической дилатации толстой кишки свидетельствует вздутие живота, резкое сокращение частоты стула на фоне ранее имевшейся диареи, а также внезапное уменьшение или исчезновение болей в животе с нарастанием симптомов интоксикации (появление тахикардии, артериальной гипотонии, фебрилитета) [157].

Хронические кишечные осложнения.

Хронические осложнения БК включают стриктуры кишки, внутрибрюшные инфильтраты и абсцессы, внутренние или наружные кишечные свищи, наличие дисплазии эпителия высокой

степени - неоплазии [8, 147, *Lightner AL, Vogler S, McMichael J, Jia X, Regueiro M, Qazi T, Steele SR. Dysplastic Progression to Adenocarcinoma is Equivalent in Ulcerative Colitis and Crohn's Disease. J Crohns Colitis. 2021 Jan 13;15(1):24-34. doi: 10.1093/ecco-jcc/jjaa133. PMID: 32592468.*].

3.2.2 Хирургическое лечение стриктурирующей и пенетрирующей БК

БК в детском возрасте часто представлена более тяжелыми осложненными формами, чем у взрослых, непредсказуемым прогнозом, и нередко приводит к необратимым изменениям не только в результате естественного течения заболевания, но и вследствие перенесенных хирургических вмешательств [161, 162, 163]. Вероятность повторной резекции кишечника у детей с БК составляет до 29% в течение 10 лет после первого вмешательства [164].

К факторам, достоверно повышающим необходимость в хирургическом лечении БК, относятся: курение; пенетрирующий и стриктурирующий фенотип БК; раннее использование гормональной терапии; поражение подвздошной и тощей кишки и начало заболевания в раннем возрасте [Levine A, Chanchlani N, Hussey S, Ziv-Baran T, Escher JC, Amil Dias J, Veres G, Koletzko S, Turner D, Kolho KL, Paerregaard A, Staiano A, Lionetti P, Nuti F, Sladek M, Shaoul R, Lazowska-Prezeorek I, Martin de Carpi J, Sigall Boneh R, Pfeffer Gik T, Cohen-Dolev N, Russell RK. Complicated Disease and Response to Initial Therapy Predicts Early Surgery in Paediatric Crohn's Disease: Results From the Porto Group GROWTH Study. J Crohns Colitis. 2020 Jan 1;14(1):71-78. doi: 10.1093/ecco-jcc/jjz111.];

- У пациентов с осложненной формой БК при формировании стриктуры подвздошной кишки или илеоцекального клапана в качестве операции выбора рекомендуется резекция илеоцекального угла с наложением анастомоза тонкой кишки в толстую кишку [160 - *Hojsak I, Kolacek S, Hansen LF, Bronsky J, Piekkala M, Lionetti P, Skaba R, Kolho KL. Long-term outcomes after elective ileocecal resection in children with active localized Crohn's disease-a multicenter European study. J Pediatr Surg. 2015 Oct; 50(10):1630-5. doi:10.1016/j.jpedsurg.2015.03.054.*].

(УУР –3, УДД -В)

- Хирургическое лечение рекомендуется как предпочтительный вариант для пациентов с ограниченной илеоцекальной БК, с симптомами кишечной непроходимости, но без значительно выраженного активного воспаления [Dignass A, Van Assche G, Lindsay JO, Lemann M, Soderholm J, Colombel JF, et al. The second European evidence-based Consensus on the diagnosis and management of Crohn's disease: Current management. J Crohns Colitis. 2010;4(1):28-62.]

(УУР – С, УДД – 5)

- Рекомендуется наложение анастомоза тонкой кишки в толстую кишку сшивающим аппаратом по типу "бок-в-бок" (функциональный - "конец-в-конец") [168, He X et al. Stapled side-to-side anastomosis might be better than handsewn end-to-end anastomosis in ileocolic resection for Crohn's disease: a meta-analysis. Dig Dis Sci. 2014;59(7):1544-51, Pacilli M, Eaton S, Fell JM, Rawat D, Clarke S, Haddad MJ. Surgery in children with Crohn disease refractory to medical therapy. J Pediatr Gastroenterol Nutr. 2011 Mar;52(3):286-90, Amil-Dias J, Kolacek S, Turner D, Pærregaard A, Rintala R, Afzal NA, Karolewska-Bochenek K, Bronsky J, Chong S, Fell J, Hojsak I, Hugot JP, Koletzko S, Kumar D, Lazowska-Przeorek I, Lillehei C, Lionetti P, Martin-de-Carpi J, Pakarinen M, Ruemmele FM, Shaoul R, Spray C, Staiano A, Sugarman I, Wilson DC, Winter H, Kolho KL; IBD Working Group of ESPGHAN (IBD Porto Group). Surgical Management of Crohn Disease in Children: Guidelines From the Paediatric IBD Porto Group of ESPGHAN. J Pediatr Gastroenterol Nutr. 2017 May;64(5):818-835]

(УУР – С; УУР -5)

Комментарий: При стриктурирующем фенотипе илеоцекальной БК формируется стриктура терминального отдела подвздошной кишки или илеоцекальной области [165]. Выявленное супрастенотическое расширение подвздошной кишки более чем на 3см в диаметре у детей с БК, значительно ассоциировано с необратимыми фиброзными изменениями кишки и может являться показанием к хирургическому вмешательству [166]. Предпочтительной методикой формирования тонко-толстокишечного анастомоза является наложение анастомоза по типу "конец-в-конец" или аппаратного анастомоза по типу «бок-в-бок», что уменьшает вероятность его несостоятельности и последующего развития стриктуры анастомоза [168].

- Лапароскопический доступ рекомендовано считать предпочтительным для выполнения илеоцекальных резекций у детей с БК, как минимально инвазивного вмешательства, с хорошим косметическим результатом, более ранним восстановлением в послеоперационном периоде и коротким пребыванием в стационаре [Diamond, I.R. Outcomes after laparoscopic surgery in children with inflammatory bowel disease / I.R. Diamond, J.T. Gerstle, P.C. Kim, J.C. Langer // Surg Endosc. - 2010. - №24 (11). - P.2796-802. Pini-Prato, A. Minimally invasive surgery for paediatric inflammatory bowel disease: Personal experience and literature review / A. Pini-Prato, M.G. Faticato, A. Barabino [et al.] // World J Gastroenterol. - 2015. - №21 (40). - P.11312–11320.].

(УУР –3, УДД -2).

- При более сложных вариантах БК (с межкишечными свищами, внутрибрюшным абсцессом, проксимальной стриктурой кишки) или при повторной кишечной резекции, лапароскопический

доступ, как метод первого выбора, может быть рекомендован только в тех учреждениях, где хирурги имеют достаточный опыт проведения подобных операций [Kessler, H. Recent results of laparoscopic surgery in inflammatory bowel disease / H. Kessler, J. Mudter, W. Hohenberger // World J Gastroenterol. - 2011. - №17 (9). - P.1116-1125].

(УУР –В, УДД -3)

Комментарий: *при отсутствии инфильтрата и абсцесса предпочтительней выполнение хирургического вмешательства на тонкой кишке и илеоцекальной зоне лапароскопическим способом [170, 171, 172]. Лапароскопические вмешательства в последнее десятилетие получили большое распространение у детей и взрослых пациентов с БК, как минимальная инвазивная процедура, с хорошим косметическим результатом, более ранним восстановлением в послеоперационном периоде и коротким пребыванием в стационаре [173, 174]. После лапароскопических операций реже возникают такие осложнения, как спаечная непроходимость и раневая инфекция, однако частота послеоперационного рецидива БК сравнима с открытыми вмешательствами [175, 176 177, 178].*

- При осложненном течении БК с образованием стриктур тощей или подвздошной кишки, включая стриктуры анастомоза после предшествовавшей операции, альтернативой кишечной резекции рекомендуется выполнение органосохраняющих операций - рассечение рубцовых стриктур тонкой кишки (стриктуропластика - позволяющих избежать обширных резекций тонкой кишки [147, 167, 169].

(УУР –В, УДД -3)

Комментарий: *при коротких стриктурах не более 6-7 см длиной наиболее общепринятой методикой является стриктуропластика по Хайнеке-Микуличу (продольное рассечение кишки в области стриктуры с поперечным анастомозом), при стриктурах кишки длиной 10-25 см используют методику Финнея (наложение широкого анастомоза по типу "бок-в-бок" на петле кишки со стриктурой), а в случае более протяженного поражения - операцию Мичеласси (пересечение кишки проксимальнее стриктуры и создание кишечного анастомоза по типу "бок-в-бок" по всей длине измененного участка) [179]. Противопоказаниями к стриктуропластике являются инфильтраты, абсцессы, злокачественные новообразования кишки или активное кровотечение и выраженное воспаление в области пораженного участка [167].*

- При выявлении внутрибрюшного абсцесса у детей с активной БК тонкой кишки лечение рекомендовано начинать с антибактериальной терапии препаратами широкого спектра действия в соответствии с локальными данными о резистентности микрофлоры [Pfefferkorn MD, Marshalleck FE, Saeed SA, Splawski JB, Linden BC, Weston BF. NASPGHAN Clinical Report on the Evaluation and

Treatment of Pediatric Patients With Internal Penetrating Crohn Disease: Intraabdominal Abscess With and Without Fistula. JPGN 2013; 57:394–400. doi:10.1097/MPG.0b013e31829ef850, Reuken P. A., Kruis W., Maaser C., Teich N., Buning J., Preis J.C., Schmelz R., Bruns T., Fichtner-Feigl S., Stallmach A. Microbial Spectrum of Intra-Abdominal Abscesses in Perforating Crohn's Disease: Results from a Prospective German Registry. Journal of Crohn's and Colitis, 2018, 695–701. doi:10.1093/ecco-jcc/jjy017.], чрескожного или оперативного дренирования абсцесса, с последующей отсроченной резекцией кишки при необходимости [180,181].

(УУР С, УДД -3)

Комментарии: *при БК осложненной формированием внутрибрюшного абсцесса требуется назначение антибактериальной терапии, а также проведение дренирования абсцесса или резекции пораженного участка кишки [180, 181]. Дополнительно к антибиотикам и дренированию абсцесса должна быть усилена специфическая противовоспалительная терапия БК, снижена доза глюкокортикоидных гормонов, проведена оптимизация энтерального питания. Внутрибрюшные абсцессы у детей с БК в 90% случаев могут быть успешно дренированы чрескожным доступом [162, Rypens F, Dubois J, Garel L, Deslandres C, Saint-Vil D. Percutaneous drainage of abdominal abscesses in pediatric Crohn's disease. AJR Am J Roentgenol. 2007;188(2):579 - 585. doi:10.2214/AJR.06.0181]. У пациентов с абсцессами, которые не могут быть дренированы (менее 2см в диаметре), должны использоваться максимальные дозы антибактериальных препаратов. Радикальное оперативное вмешательство показано в случае внутрибрюшных абсцессов, невосприимчивых к комбинации антимикробной и специфической терапии БК и невозможности проведения дренирования [182].*

- Пациентам с БК осложненной межкишечными и кишечно-пузырными свищами рекомендовано хирургическое лечение - разобщение тонкокишечных свищей, иссечение пузырно-кишечного свища, с резекцией тонкой кишки для интерпозиции с наложением энтеро-энтероанастомоза [Geese K, Khanna R, Stoker J, Jenkins JT, Gabe S, Hahnloser D, D'Haens G. Fistulizing Crohn's disease: Diagnosis and management. United European Gastroenterology Journal 2013; 1(3):206–213. doi:10.1177/2050640613487194.].

(УУР –С, УДД -3)

Комментарий: *При выявлении межкишечных или кишечно-пузырных свищей у пациентов с БК основной целью является разобщение свища с ограниченной резекцией кишечного сегмента, несущего свищ, сохраняющей длину кишки [142]. Оперативное вмешательство следует рассмотреть у пациентов с межкишечными свищами если они сочетаются с внутрибрюшным абсцессом и/или кишечной стриктурой, а также если у пациентов выражена диарея и синдром*

мальабсорбции [141., Pfefferkorn MD, Marshalleck FE, Saeed SA, Splawski JB, Linden BC, Weston BF. NASPGHAN Clinical Report on the Evaluation and Treatment of Pediatric Patients With Internal Penetrating Crohn Disease: Intraabdominal Abscess With and Without Fistula. JPGN 2013; 57:394–400. doi:10.1097/MPG.0b013e31829ef850. Schechter WP, Hirshberg A, Chang DS, Harris HW, Napolitano LM, Wexner SD, et al. Enteric fistulas: principles of management. J Am Coll Surg. 2009;209(4):484-91.]

3.2.3. Хирургическое лечение БК толстой кишки

- У пациентов с ограниченным поражением толстой кишки рекомендуется резекция пораженного сегмента с формированием кишечного анастомоза в пределах здоровых тканей. У пациентов с поражением двух различных отделов толстой кишки могут быть рекомендованы две сегментарные резекции толстой кишки [184. , Amil-Dias J, Kolacek S, Turner D, Pærregaard A, Rintala R, Afzal NA, Karolewska-Bochenek K, Bronsky J, Chong S, Fell J, Hojsak I, Hugot JP, Koletzko S, Kumar D, Lazowska-Przeorek I, Lillehei C, Lionetti P, Martin-de-Carpi J, Pakarinen M, Ruemmele FM, Shaoul R, Spray C, Staiano A, Sugarman I, Wilson DC, Winter H, Kolho KL; IBD Working Group of ESPGHAN (IBD Porto Group). Surgical Management of Crohn Disease in Children: Guidelines From the Paediatric IBD Porto Group of ESPGHAN. J Pediatr Gastroenterol Nutr. 2017 May;64(5):818-835].

(УУР –С , УДД -5).

- У пациентов с локализацией стриктуры в толстой кишке выполнение рассечения рубцовых стриктур (стриктуропластики) не рекомендуется в связи с недостаточной эффективностью [179].

(УУР –В , УДД -3).

Комментарии: *Ограниченное поражение толстой кишки при БК (менее трети ободочной кишки) не требует проведения колэктомии [183]. При выявлении стриктуры восходящей ободочной кишки возможно выполнение правосторонней гемиколэктомии с наложением анастомоза тонкой кишки в толстую кишку. При поражении поперечно-ободочного или нисходящего отдела толстой кишки выполняется резекция измененного участка ободочной кишки с наложением трансверзосигмоанастомоза. При левостороннем поражении выполняется резекция левых отделов с формированием колоректального анастомоза - левосторонняя гемиколэктомия. При выявлении непротяженной стриктуры толстой кишки возможно выполнение эндоскопической дилатации стриктуры [185], однако данная манипуляция связана с более высоким риском рецидива заболевания по сравнению с резекцией пораженного участка кишечника [186].*

- У пациентов с тяжелым активным колитом и неэффективностью медикаментозного лечения, рекомендовано наложение отводящей илеостомы [Edwards CM, George BD, Jewell DP, Warren BF,

Mortensen NJ, Kettlewell MG. Role of a defunctioning stoma in the management of large bowel Crohn's disease. Br J Surg. 2000;87(8):1063-6. Maxwell EC., Dawany N, Baldassano RN, Mamula P, Mattei P, Albenberg L, Kelsen JR. Diverting Ileostomy for the Treatment of Severe, Refractory, Pediatric Inflammatory Bowel Disease. J Pediatr Gastroenterol Nutr. 2017 Sep;65(3):299-305. doi:10.1097/MPG.0000000000001498.].

(УУР – В, УДД -4).

Комментарии: *Операция «отключения» транзита кишечного содержимого по толстой кишке путем формирования илеостомы показана только у крайне истощенных пациентов на фоне тяжелого активного колита [170]. Данный вид хирургического лечения является временным [Kariv Y, Remzi FH, Strong SA, et al. Ileal pouch rectal anastomosis: a viable alternative to permanent ileostomy in Crohn's proctocolitis patients. J Am Coll Surg 2009;208:390–9. doi:10.1016/j.jamcollsurg.2008.10.037]. Хирургическое вмешательство возможно безопасно выполнить с использованием лапароскопической техники [171, 187].*

- У пациентов с тотальным поражением толстой кишки, при отсутствии тяжелых клинических проявлений и минимальной активностью в прямой кишке, в качестве операции выбора рекомендуется колэктомия с формированием илео-ректального анастомоза [Amil-Dias, J. Surgical Management of Crohn Disease in Children: Guidelines From the Paediatric IBD Porto Group of ESPGHAN / J. Amil-Dias, S. Kolacek, D. Turner [et al.] // J Pediatr Gastroenterol Nutr. - 2017. - №64 (5). - P.818-835.].

(УУР –С , УДД -5).

Комментарий: *При вовлечении в патологический процесс всей ободочной кишки, при минимальной активности воспалительных изменений в прямой кишке, с адекватной функцией анального сфинктера и отсутствии перианальных поражений, возможно формирование илео-ректоанастомоза [161]. Проведение колэктомии в пубертатном периоде улучшает физическое развитие подростков с тяжелой рефрактерной БК толстой кишки [Singh Ranger G, Lamparelli MJ, Aldridge A, Chong SK, Mitton SG, Albanese A, et al. Surgery results in significant improvement in growth in children with Crohn's disease refractory to medical therapy. Pediatr Surg Int. 2006;22(4):347-52]. Возможность формирования тонкокишечного резервуарного анастомоза при БК толстой кишки является спорной, учитывая высокий риск осложнений и частую необходимость удаления резервуара в связи с развитием перианальных поражений и БК резервуара [188].*

3.2.4 Хирургическое лечение БК с поражением верхних отделов ЖКТ

Вовлечение в воспалительный процесс верхних отделов ЖКТ у детей с БК встречается чаще, чем у взрослых (до 30%), является хорошо известной фенотипической особенностью детского возраста [16, 191] и обуславливает неблагоприятный прогноз, особенно при стриктурирующем фенотипе [147].

Поражение верхних отделов ЖКТ при БК встречается чаще у детей, чем у взрослых, но потребность в хирургическом вмешательстве не увеличивается.

- В качестве хирургического лечения БК с поражением верхних отделов ЖКТ рекомендовано рассмотреть проведение эндоскопической баллонной дилатации стриктуры или формирование обходного анастомоза (при локализации стриктуры в 12-перстной кишке), выполнение рассечения рубцовых стриктур (стриктуропластики) или резекции пораженного участка (при локализации стриктуры в тонкой кишке) [165].

(УУР – С, УДД -4)

Комментарий: *прибегать к формированию обходного тонкокишечного анастомоза на изолированной петле следует лишь в исключительных случаях (например, при стриктурах двенадцатиперстной кишки) из-за высокого риска развития синдрома избыточного бактериального роста в отключенной части тонкой кишки и малигнизации. Стриктуры гастродуоденальной зоны (как правило, 12-перстной кишки) поддаются баллонной дилатации [Di Nardo G, Oliva S, Passariello M, Pallotta N, Civitelli F, Frediani S, Gualdi G, Gandullia P, Mallardo S, Cucchiara S. Intralesional steroid injection after endoscopic balloon dilation in pediatric Crohn's disease with stricture: a prospective, randomized, double-blind, controlled trial. *Gastrointest Endosc.* 2010 Dec;72(6):1201-8. doi:10.1016/j.gie.2010.08.003.]. Также эффективным является выполнение стриктуропластики при коротких стриктурах тонкой кишки менее 10 см длиной [179, 192]. Обширные резекции способствуют формированию синдрома короткого кишечника [146].*

3.2.5. Медикаментозная и нутритивная поддержка в периоперационный период

*Прием преднизолона** в суточной дозе более 20 мг в течение более шести недель до операции является значительным фактором риска для хирургических осложнений [194, 195].*

Комментарии: *в значительной степени изучено влияние предоперационной консервативной терапии БК на послеоперационные хирургические осложнения [193]. Напротив, тиопурины можно безопасно использовать в периоперационный период, отмены препарата до операции не требуется [196, 197]. В то время как лечение анти-ФНО-препаратами до операции может увеличивать*

частоту послеоперационных осложнений. Недавние исследования и мета-анализы показали повышенный риск развития послеоперационного сепсиса, раневых инфекций, внутрибрюшных абсцессов и несостоятельности анастомоза у пациентов с БК [198, 199, 200, 201, 202]. Сочетание терапии кортикостероидами для системного применения и анти-ФНО-препаратами повышает риск послеоперационных осложнений Aberra FN, Lewis JD, Hass D, Rombeau JL, Osborne B, Lichtenstein GR. Corticosteroids and immunomodulators: postoperative infectious complication risk in inflammatory bowel disease patients. *Gastroenterology*. 2003;125(2):320–7. doi:10.1016/s0016-5085(03)00883-7.]

- Пациентам с потерей 10% массы тела или более в течение 3-месячного периода рекомендовано проводить предоперационную нутритивную поддержку путем энтерального или парентерального питания [204, 205, Adamina M, Gerasimidis K, Sigall-Boneh R, Zmora O, de Buck van Overstraeten A, Campmans-Kuijpers M, Ellul P, Katsanos K, Kotze PG, Noor N, Schäfli-Thurnherr J, Vavricka S, Wall C, Wierdsma N, Yassin N, Lomer M. Perioperative Dietary Therapy in Inflammatory Bowel Disease. *J Crohns Colitis*. 2020 May 21;14(4):431-444. doi: 10.1093/ecco-jcc/jjz160. PMID: 31550347].

(УУР –А, УДД -2).

Комментарии: Недостаточное питание является значительным фактором риска послеоперационных осложнений, включая несостоятельность анастомоза, поскольку адекватное питание обеспечивает трофические свойства тканей, помогая заживлению ран [203]. Потеря 10% массы тела или более в течение 3-месячного периода, считается выраженным дефицитом веса, сопровождается задержкой физического развития. Уровень сывороточного альбумина не является основным маркером нарушения нутритивного статуса, так как уровень альбумина может зависеть от множества факторов, включая острый или хронический сепсис; в дополнение к уровню альбумина следует использовать другие показатели и инструментальные оценки [206].

3.2.6 Противорецидивная терапия после хирургического лечения БК.

Риск рецидива симптомов через 1 год после хирургического лечения достигает 20-37%, а через 3 года после резекции – 43-86% [Baldassano RN, Han PD, Jeshion WC, Berlin JA, Piccoli DA, Lautenbach E, Mick R, Lichtenstein GR. Pediatric Crohn's disease: risk factors for postoperative recurrence. *Am J Gastroenterol*. 2001 Jul;96(7):2169-76. doi: 10.1111/j.1572-0241.2001.03876.x. PMID: 11467649, Swoger JM, Regueiro M. Evaluation for postoperative recurrence of Crohn disease. *Gastroenterol Clin North Am*. 2012 Jun;41(2):303-14. doi: 10.1016/j.gtc.2012.01.011. PMID: 22500519.].

[Hansen LF, Jakobsen C, Paerregaard A, Qvist N, Wewer V. Surgery and postoperative recurrence in children with Crohn disease. *J Pediatr Gastroenterol Nutr* 2015;60:347-51. doi:10.1097/MPG.0000000000000616; Herfarth HH, Katz JA, Hanauer SB, et al.

*Факторами риска послеоперационного рецидива у пациентов с БК являются курение, предшествующая резекция кишки, генетические маркеры, перфорирующее течение БК, протяженность поражения (>40см тонкой кишки), перианальные поражения, две и более резекции кишки в анамнезе и короткая продолжительность болезни перед первой операцией [175, 224, 225]. Эндоскопические маркеры рецидива появляются раньше симптомов обострения [Huams JS, Grand RJ, Colodny AH, Schuster SR, Eraklis A. Course and prognosis after colectomy and ileostomy for inflammatory bowel disease in childhood and adolescence. *J Pediatr Surg*. 1982 Aug;17(4):400-5. doi: 10.1016/s0022-3468(82)80498-3. PMID: 7120008]. Рекомендовано спустя 6-12 месяцев после хирургического лечения всем оперированным пациентам с БК проведение контрольного эндоскопического обследования (колоноскопия с илеоскопией, эзофагогастродуоденоскопия) с оценкой активности воспалительных изменений в области анастомоза по шкале Rutgeerts (Приложение Г3) [van Rheenen PF, Aloji M, Assa A, Bronsky J, Escher JC, Fagerberg UL, Gasparetto M, Gerasimidis K, Griffiths A, Henderson P, Koletzko S, Kolho KL, Levine A, van Limbergen J, Martin de Carpi FJ, Navas-López VM, Oliva S, de Ridder L, Russell RK, Shouval D, Spinelli A, Turner D, Wilson D, Wine E, Ruemmele FM. The Medical Management of Paediatric Crohn's Disease: an ECCO-ESPGHAN Guideline Update. *J Crohns Colitis*. 2020 Oct 7;jjaa161. doi: 10.1093/ecco-jcc/jjaa161. Epub ahead of print. PMID: 33026087].*

(УУР - С; УДД – 5)

Комментарий: *Наличие выраженных эндоскопических признаков воспаления (i2-4) свидетельствует о высоком риске повторного хирургического вмешательства и является основанием для эскалации терапии [Rutgeerts P, Geboes K, Vantrappen G, Beyls J, Kerremans R, Hiele M. Predictability of the postoperative course of Crohn's disease. *Gastroenterology*. 1990 Oct;99(4):956-63. doi: 10.1016/0016-5085(90)90613-6. PMID: 2394349, Nguyen GC, Loftus EV Jr, Hirano I, Falck-Ytter Y, Singh S, Sultan S; AGA Institute Clinical Guidelines Committee. American Gastroenterological Association Institute Guideline on the Management of Crohn's Disease After Surgical Resection. *Gastroenterology*. 2017 Jan;152(1):271-275. doi: 10.1053/j.gastro.2016.10.038. Epub 2016 Nov 10. PMID: 27840074].*

- При невозможности визуализировать зону анастомоза рекомендуется констатировать наличие или отсутствие рецидива, основываясь на сочетании данных инструментальных методов (МРТ-энтерографии, капсульной эндоскопии, УЗИ кишечника) и неинвазивных маркеров

воспаления - С-реактивного белка, фекального кальпротектина и др. [Hukkinen M, Pakarinen MP, Merras-Salmio L, Koivusalo A, Rintala R, Kolho KL. Fecal calprotectin in the prediction of postoperative recurrence of Crohn's disease in children and adolescents. *J Pediatr Surg* 2016;51:1467–72, Yung DE, Har-Noy O, Tham YS, et al. Capsule endoscopy, magnetic resonance enterography, and small bowel ultrasound for evaluation of postoperative recurrence in Crohn's Disease: systematic review and meta-analysis. *Inflamm Bowel Dis* 2017;24:93–100, Tham YS, Yung DE, Fay S, et al. Fecal calprotectin for detection of postoperative endoscopic recurrence in Crohn's disease: systematic review and meta-analysis. *Therap Adv Gastroenterol* 2018;11:1756284818785571].

(УУР – С; УДД – 5)

Комментарии:

- Рекомендуется раннее начало терапии после хирургического лечения с целью предотвращения рецидива [van Rheenen PF, Aloï M, Assa A, Bronsky J, Escher JC, Fagerberg UL, Gasparetto M, Gerasimidis K, Griffiths A, Henderson P, Koletzko S, Kolho KL, Levine A, van Limbergen J, Martin de Carpi FJ, Navas-López VM, Oliva S, de Ridder L, Russell RK, Shouval D, Spinelli A, Turner D, Wilson D, Wine E, Ruemmele FM. The Medical Management of Paediatric Crohn's Disease: an ECCO-ESPGHAN Guideline Update. *J Crohns Colitis*. 2020 Oct 7;jjaa161. doi: 10.1093/ecco-jcc/jjaa161. Epub ahead of print. PMID: 33026087., 164]

(УУР – С, УДД – 5)

- Противорецидивную терапию рекомендовано начинать в течение 4 недель после оперативного вмешательства. Пациентам с высоким риском рецидива (i2-4) показано назначение анти-ФНО терапии [van Rheenen PF, Aloï M, Assa A, Bronsky J, Escher JC, Fagerberg UL, Gasparetto M, Gerasimidis K, Griffiths A, Henderson P, Koletzko S, Kolho KL, Levine A, van Limbergen J, Martin de Carpi FJ, Navas-López VM, Oliva S, de Ridder L, Russell RK, Shouval D, Spinelli A, Turner D, Wilson D, Wine E, Ruemmele FM. The Medical Management of Paediatric Crohn's Disease: an ECCO-ESPGHAN Guideline Update. *J Crohns Colitis*. 2020 Oct 7;jjaa161. doi: 10.1093/ecco-jcc/jjaa161. Epub ahead of print. PMID: 33026087].

(УУР – С, УДД – 5)

Комментарии:

- *Инфликсимаб** и адалимумаб** имеют, приблизительно, одинаковую эффективность [Bakouny Z, Yared F, El Rassy E, et al. Comparative efficacy of anti-TNF therapies for the prevention of postoperative recurrence of Crohn's disease: a systematic review and network meta-analysis of prospective trials. *J Clin Gastroenterol* 2019;53:409–17].*

- Пациентам, ранее не получавшим анти-ФНО терапию, для предотвращения послеоперационного рецидива могут быть назначены тиопурины.
- Если до хирургического вмешательства пациент получал анти-ФНО терапию, то она может быть продолжена после операции.
- В случае выявления эндоскопических признаков рецидива (i2-4) у пациентов, получающих тиопурины, необходима эскалация терапии (назначение анти-ФНО).
- Назначение месалазина и антибиотиков не значительно снижает риск рецидива после хирургического лечения [Splawski JB, Pffefferkorn MD, Schaefer ME, Day AS, Soldes OS, Ponsky TA, Stein P, Kaplan JL, Saeed SA. NASPGHAN Clinical Report on Postoperative Recurrence in Pediatric Crohn Disease. *J Pediatr Gastroenterol Nutr.* 2017 Oct;65(4):475-486. doi: 10.1097/MPG.0000000000001606. PMID: 28937552, Doherty G, Bennett G, Patil S, Cheifetz A, Moss AC. Interventions for prevention of post-operative recurrence of Crohn's disease. *Cochrane Database Syst Rev.* 2009 Oct 7;(4):CD006873. doi: 10.1002/14651858.CD006873.pub2. PMID: 19821389, Gjuladin-Hellon T, Gordon M, Ihezor-Ejiofor Z, Akobeng AK. Oral 5-aminosalicylic acid for maintenance of surgically-induced remission in Crohn's disease. *Cochrane Database Syst Rev.* 2019 Jun 20;6(6):CD008414. doi: 10.1002/14651858.CD008414.pub3. PMID: 31220875; PMCID: PMC6586553]).
- В дальнейшем, вне зависимости от характера течения заболевания и клинической манифестации БК, следует не реже раза в 1-3 года выполнять контрольное эндоскопическое исследование, следуя этому же алгоритму выбора противорецидивной терапии [228].

3.3 Лечение БК с перианальными поражениями

Перианальные поражения развиваются у 13-67% детей, могут встречаться при любой локализации БК [207] и представлены гипертрофированными кожными подвесками (воспаленными анальными бахромками), анальными трещинами, параректальными абсцессами и свищами, стенозами ануса и прямой кишки [145]. У 10-12% детей с БК перианальные поражения являются первыми проявлениями заболевания [208].

До настоящего времени нет консенсуса по классификации параректальных свищей при БК. В клинической практике большинство экспертов используют упрощенную классификацию параректальных свищей с разделением на простые или сложные.

В последние годы в стратегию лечения пациентов с перианальными поражениями при БК были внесены изменения, сопряженные с новыми целями:

- 1) использовать простые эффективные процедуры;

2) минимизировать боль;

3) отдавать предпочтение паллиативной помощи против агрессивного хирургического вмешательства [145].

- Рекомендовано при БК с перианальными поражениями назначать биологические анти-ФНО препараты, в качестве первой линии терапии при индукции ремиссии и поддержании ремиссии в комбинации с антибактериальной терапией или хирургической коррекцией [van Rhee PF, Aloï M, Assa A, Bronsky J, Escher JC, Fagerberg UL, Gasparetto M, Gerasimidis K, Griffiths A, Henderson P, Koletzko S, Kolho KL, Levine A, van Limbergen J, Martin de Carpi FJ, Navas-López VM, Oliva S, de Ridder L, Russell RK, Shouval D, Spinelli A, Turner D, Wilson D, Wine E, Ruemmele FM. The Medical Management of Paediatric Crohn's Disease: an ECCO-ESPGHAN Guideline Update. J Crohns Colitis. 2020 Oct 7;:jjaa161. doi: 10.1093/ecco-jcc/jjaa161. Epub ahead of print. PMID: 33026087*].

(УУР – С, УДД - 5).

Комментарий: учитывая высокую эффективность биологической терапии при надлежащем дренировании сложных свищей оправдано раннее назначение анти-ФНО терапии [2, Dupont-Lucas, C. Predictors of response to infliximab in paediatric perianal Crohn's disease / C. Dupont-Lucas, A. Dabadie, C. Alberti, F.M. Ruemmele // Aliment Pharmacol Ther. - 2014. -№40 (8). - P.917-29.].

- Рекомендовано визуализировать перианальные поражения перед началом хирургического вмешательства. Осмотр под анестезией с проведением дренирования абсцесса является обязательным в лечении сложных свищей с целью оптимизации терапии [Forsdick VK, Tan Tanny SP, King SK. Medical and surgical management of pediatric perianal crohn's disease: A systematic review. J Pediatr Surg. 2019 Dec;54(12):2554-2558. doi: 10.1016/j.jpedsurg.2019.08.036.].

(УУР –В , УДД 3).

- При наличии трещин анального канала хирургическое вмешательство не проводится, таким пациентам рекомендована консервативная противовоспалительная терапия и гигиенический уход растворами антисептиков[215, Bouguen G, Siproudhis L, Bretagne JF, Bigard MA, Peyrin-Biroulet L. Nonfistulizing perianal Crohn's disease: clinical features, epidemiology, and treatment. Inflamm Bowel Dis. 2010 Aug;16(8):1431-42. doi:10.1002/ibd.21261.].

(УУР –С , УДД -5).

Комментарии: подход к хирургическому вмешательству на перианальной области должен быть индивидуален для каждого пациента [212, 213, 214].

- При бессимптомных низких ректо-вестибулярных свищах не рекомендовано хирургическое лечение вследствие того, что при данных состояниях обычно эффективна консервативная терапия [Al-Breiki S, Al-Faraidy N. A Crohn's disease rectovaginal fistula in a nine year old girl masquerading as a

case of sexual abuse, and literature review. Journal of the Saudi Society of Dermatology & Dermatologic Surgery. 2013;17:25–28. doi:10.1016/j.jssdds.2012.12.001, Amil-Dias J, Kolacek S, Turner D, Pærregaard A, Rintala R, Afzal NA, Karolewska-Bochenek K, Bronsky J, Chong S, Fell J, Hojsak I, Hugot JP, Koletzko S, Kumar D, Lazowska-Przeorek I, Lillehei C, Lionetti P, Martin-de-Carpi J, Pakarinen M, Ruemmele FM, Shaoul R, Spray C, Staiano A, Sugarman I, Wilson DC, Winter H, Kolho KL; IBD Working Group of ESPGHAN (IBD Porto Group). Surgical Management of Crohn Disease in Children: Guidelines From the Paediatric IBD Porto Group of ESPGHAN. J Pediatr Gastroenterol Nutr. 2017 May;64(5):818-835].

(УУР –С , УДД -5).

Комментарии: при наличии низкого свища между прямой кишкой и преддверием влагалища возможно проведение консервативного лечения [217]. Спонтанного закрытия ректо-везибулярных свищей не происходит. При наличии клинической симптоматики показано оперативное лечение под прикрытием стомы [218].

- Пациентам с параректальными свищами и абсцессами рекомендовано выполнение дренирования абсцесса прямой кишки (с установкой латексных дренажей-сетонов) [Akiba, R.T. Management of Complex Perineal Fistula Disease / R.T. Akiba, F.G. Rodrigues, G. da Silva // Clin Colon Rectal Surg. - 2016. - №29. - P.92–100.].

(УУР –В , УДД -3).

Комментарии: во многих клинических рекомендациях по лечению перианальной БК отмечена важная роль мануальной ревизии промежности под наркозом ("exam under anesthesia"), которая является не только ценным диагностическим мероприятием (т.н. "золотым стандартом" в руках опытного хирурга), но и может сопровождаться хирургическим вмешательством - вскрытием и дренированием парапроктита, с проведением дренирующей непересекающей лигатуры, т.н. дренажа-сетона [209, 210, 211].

Симптоматические простые перианальные свищи требуют лечения. Размещение дренирующей лигатуры в сочетании с антибиотиками (#метронидазол** и/или #ципрофлоксацин**) является предпочтительной стратегией Assa A., Amitai M., Greer M.-L., Castro D. A, Kuint R.C., Martinez-Leon M., Herman-Sucharska I., Coppenrath E., Anupindi S., Towbin A., Moote D., Konen O., Pratt L., Griffiths A., Turner D. Perianal Pediatric Crohn Disease Is Associated With a Distinct Phenotype and Greater Inflammatory Burden. JPGN 2017;65: 293–298. doi:0.1097/MPG.0000000000001484..

- При сложной перианальной БК, после адекватного хирургического дренирования, инфликсимаб** или адалимумаб** можно использовать в качестве терапии первой линии. Комбинация #ципрофлоксацина** и анти-ФНО улучшает краткосрочные результаты. Для усиления эффекта в комплексном лечении сложной перианальной БК можно использовать комбинацию анти-

ФНО с тиопуринами [de Groof E.J., Buskens C.J., Ponsioen C.Y., et al. Multimodal treatment of perianal fistulas in Crohn's disease: seton versus anti-TNF versus advancement plasty (PISA): study protocol for a randomized controlled trial. *Trials* (2015) 16:366. doi:10.1186/s13063-015-0831-x; de Groof EJ, Sahami S, Lucas C, Ponsioen CY, Bemelman WA, Buskens CJ. Treatment of perianal fistula in Crohn's disease: a systematic review and meta-analysis comparing seton drainage and anti-tumour necrosis factor treatment. *Colorectal Dis.* 2016 Jul;18(7):667-75. doi:10.1111/codi.13311.].

(УУР –В , УДД -2).

- При сложных перианальных свищах, особенно с активной БК прямой кишки, с высокой частотой приводящих к развитию гнойно-септических осложнений, рекомендовано отключение пассажа кишечного отделяемого по толстой кишке путем формирования двуствольной илеостомы [171, Dharmaraj R., Nugent M., Simpson P., Arca M., Gurram B., Werlin S. Outcomes after fecal diversion for colonic and perianal Crohn disease in children. *J Pediatr Surg.* 2017 Aug 24. pii: S0022-3468(17)30475-X. doi:10.1016/j.jpedsurg.2017.08.011.].

(УУР –В , УДД -4).

Комментарии: прекращение пассажа по кишечнику не приводит к заживлению свища (только уменьшает симптоматику), но позволяет с успехом оперировать в условиях "отключенной" толстой кишки.

- При отсутствии воспаления в дистальном отделе толстой кишки рекомендовано рассмотреть выполнение низведения слизисто-мышечного лоскута прямой кишки с пластикой внутреннего свищевого отверстия с лечебной целью [183, 216, Forsdick, V.K. Medical and surgical management of pediatric perianal Crohn's disease: A systematic review / V.K. Forsdick, S.P. Tan Tanny, S.K. King // *J Pediatr Surg.* - 2019. - №54 (12). - P.2554-2558.].

(УУР –А , УДД -1).

- Пациентам с БК с выраженной активностью воспалительного процесса в прямой кишке и неэффективностью консервативной терапии, рекомендовано наложение кишечной стомы с отсроченной резекцией прямой кишки, как крайней мерой оперативного лечения [Hain E., Maggiori L., Orville M., Tréton X., Bouhnik Y., Panis Y. Diverting Stoma for Refractory Ano-perineal Crohn's Disease: Is It Really Useful in the Anti-TNF Era? A Multivariate Analysis in 74 Consecutive Patients. *Journal of Crohn's and Colitis*, 2019, 572–577. doi:10.1093/ecco-jcc/jyy195]

(УУР – С, УДД -4).

Комментарии: наличие стриктуры нижне-ампулярного отдела прямой кишки или стеноза анального канала является наиболее неблагоприятным фактором, повышающим вероятность формирования постоянной кишечной стомы [219, 220]. Формирование постоянной стомы у детей с

перианальными поражениями потребовалось в 10% случаев по данным ретроспективного объединенного обзора из двух центров [221]. В большинстве случаев данные осложнения требуют выполнения резекции прямой кишки [222]. В отдельных ситуациях, при отсутствии активного воспаления в вышележащих отделах кишки, возможно использование малоинвазивных способов коррекции дистальных стриктур, включающих инъекции стероидов и анти-ФНО-препаратов в область стриктуры, использование баллонной дилатации, бужирование стриктуры расширителями Гегара (при стриктуре анального канала до зубчатой линии), до более травматичных хирургических методов, таких как стриктуропластика или резекция прямой кишки [145, 223].

3.4 Иные методы лечения

- Рекомендовано детям с БК посильная физическая нагрузка с целью улучшения тонуса, повышения качества жизни [Engels M, Cross RK, Long MD. Exercise in patients with inflammatory bowel diseases: current perspectives. Clin Exp Gastroenterol. 2017 Dec 22;11:1-11, Vanhelst J, Vidal F, Turck D, Drumez E, Djeddi D, Devouge E, Spyckerelle C].

(УДД – С, УУР -5)

Комментарий: *Имеются также данные о вероятном положительном влиянии физической активности на минеральную плотность костей у детей с ВЗК [Vanhelst J, Vidal F, Turck D, Drumez E, Djeddi D, Devouge E, Spyckerelle C, Zandzou SG, Legrand C, Michaud L, Béghin L, Gottrand F, Coopman S, Ley D. Physical activity is associated with improved bone health in children with inflammatory bowel disease. Clin Nutr. 2020 Jun;39(6):1793-1798].*

4. Медицинская реабилитация и санаторно-курортное лечение, медицинские показания и противопоказания к применению методов медицинской реабилитации, в том числе основанных на использовании природных лечебных факторов

Дети с болезнью Крона, как правило, нуждаются в социальной и психологической реабилитации [Lowe W, Kenwright D, Wyeth J, Blair N. Crohn disease: effect on children's lifestyles. J Pediatr Gastroenterol Nutr. 2012 Mar;54(3):397-400].

В настоящее время нет доказательств достаточного уровня для выбора методики реабилитации при слабости и утомляемости, характерных для пациентов с БК [Farrell D, Artom M, Czuber-Dochan W, Jelsness-Jørgensen LP, Norton C, Savage E. Interventions for fatigue in inflammatory bowel disease. Cochrane Database Syst Rev. 2020 Apr 16;4(4):CD012005].

5. Профилактика и диспансерное наблюдение, медицинские показания и противопоказания к применению методов профилактики

5.1. Профилактика

5.1.1 Профилактика заболевания

Не существует

5.1.2 Вакцинация детей с БК

Воспалительные заболевания кишечника – состояния, которые характеризуются повышенным риском присоединения различных инфекций. Стратегиями по нивелированию рисков для пациента признаны своевременная диагностика инфекций, вакцинация и химиопрофилактика.

- Рекомендовано всем пациентам с БК перед началом терапии оценить статус иммунизации и, при наличии возможности, провести вакцинацию до старта иммуносупрессивной терапии с целью формирования защитного титра антител к вакциноуправляемым инфекциям [Martinelli M, Giugliano FP, Strisciuglio C, Urbonas V, Serban DE, Banaszkiwicz A, Assa A, Hojsak I, Lerchova T, Navas-López VM, Romano C, Sladek M, Veres G, Aloï M, Kucinskiene R, Miele E. Vaccinations and Immunization Status in Pediatric Inflammatory Bowel Disease: A Multicenter Study From the Pediatric IBD Porto Group of the ESPGHAN. *Inflamm Bowel Dis.* 2020 Aug 20;26(9):1407-1414].

(УУР – В , УДД -4).

Комментарии: *В ином случае, иммунизация может быть продолжена при установлении контроля над заболеванием, при необходимости его поддержания – на фоне назначения базисной терапии, строгого соблюдения диетологических и других рекомендаций гастроэнтеролога. Вакцинацию живыми вакцинами следует проводить не позднее, чем за 6 недель до начала приема иммуносупрессивной терапии, однако, проведение вакцинации не должно приводить к задержке в назначении препаратов, необходимых для контроля заболевания.*

- Рекомендована вакцинация согласно национальному календарю профилактических прививок [Приказ Министерства здравоохранения РФ от 21 марта 2014 г. N 125н "Об утверждении национального календаря профилактических прививок и календаря профилактических прививок по эпидемическим показаниям" (с изм. и доп. №47н от 03.02.2021)]. Пациентам на фоне иммуносупрессивной терапии противопоказаны живые аттенуированные вакцины [Martinelli M, Giugliano FP, Strisciuglio C, Urbonas V, Serban DE, Banaszkiwicz A, Assa A, Hojsak I, Lerchova T, Navas-López VM, Romano C, Sladek M, Veres G, Aloï M, Kucinskiene R, Miele E.

Vaccinations and Immunization Status in Pediatric Inflammatory Bowel Disease: A Multicenter Study From the Pediatric IBD Porto Group of the ESPGHAN. *Inflamm Bowel Dis.* 2020 Aug 20;26(9):1407-1414].

(УУР – В , УДД -4).

Комментарии: *желательно проведение вакцинации также против пневмококковой, гемофильной инфекции типа b, гриппа, ветряной оспы, папилломавирусной и ротавирусной инфекции в четком соответствии с возрастными ограничениями назначения иммунобиологических препаратов. Согласно МУ «Мед.противопоказания к проведению профилактических прививок». «Дозой кортикостероидных препаратов, вызывающей иммуносупрессию, является для преднизолона 2 мг/кг/сут (или 20 мг/сут для детей с весом более 10 кг), принимаемой в течение 14 дней и более; введение живых вакцин этим детям допускается через 1 месяц и более после окончания терапии. Использование такой дозы в течение менее 2 недель или меньших доз в течение более длительного периода не ведет к развитию выраженной иммуносупрессии, так что введение живых вакцин возможно сразу по окончании курса лечения. Использование поддерживающих доз стероидов, а также ингаляционное, местное*

или внутрисуставное их применение не является противопоказанием к введению любых вакцин. Таким образом, временным противопоказанием к проведению вакцинации является применение высоких доз кортикостероидной терапии.

Инактивированные вакцины могут быть назначены сразу после окончания приема высоких доз кортикостероидных препаратов, вызывающих состояние иммунологической супрессии (преднизолона 2 мг/кг/сут (или 20 мг/сут для детей с весом более 10 кг, принимаемых в течение 14 дней и более).

Назначение аттенуированных вакцин возможно через месяц после окончания гормональной терапии в высоких дозах.

5.2 Диспансерное наблюдение

В связи с прогрессирующим характером заболевания пациенты, страдающие БК, должны получать постоянную (пожизненную терапию) и проходить регулярный (пожизненный) мониторинг активности заболевания. Контроль активности заболевания позволяют не только инструментальные методы исследования, но и лабораторные методы анализа маркеров воспаления, в первую очередь, уровня фекального кальпротектина, концентрация которого в стуле коррелирует со степенью активности воспалительного процесса в кишечнике.

Периодичность и объем диспансерного наблюдения определяется индивидуально, но у большинства пациентов целесообразно придерживаться следующего:

- В среднем, каждые 3 месяца - осмотр врачом-гастроэнтерологом (или врачом-педиатром с соответствующей специализацией) с полным объективным исследованием, включая перианальную область, оценка физического и полового развития, общий (клинический) анализ крови развернутый, исследование уровня СРБ, определение уровня фекального кальпротектина.
- Рутинное (ежегодное) эндоскопическое исследование при отсутствии клинических показаний (сомнений в диагнозе, необходимости исключения сопутствующих состояний, нарастания клинических проявлений, подозрений на осложнения, необходимости контроля после оперативного лечения) в большинстве случаев не проводится
- При ухудшении состояния, нарастании уровня маркеров воспаления (С-реактивного белка, фекального кальпротектина) следует выполнять (илео)колоноскопию для оценки активности заболевания.
- Необходимо полное обследование, включая эндоскопическое, гистологическое, лабораторное, при переходе подростка с БК во взрослую сеть для дальнейшего наблюдения

6. Организация оказания медицинской помощи

Первичная специализированная медико-санитарная помощь оказывается врачом-гастроэнтерологом, врачом-колопроктологом/врачом-детским хирургом и иными врачами-специалистами..

Для диагностики БК пациент, в большинстве случаев, направляется в стационар.

При подозрении и (или) выявлении у пациента БК в ходе оказания ему скорой медицинской помощи таких пациентов переводят или направляют в стационар для определения тактики ведения и необходимости применения дополнительно других методов специализированного лечения, включая проведение таргетной биологической терапии и хирургического лечения.

Специализированная, в том числе высокотехнологичная, медицинская помощь при БК оказывается врачами-гастроэнтерологами, врачами-колопроктологами/врачами-детскими хирургами.

Показания для госпитализации в круглосуточный или дневной стационар медицинской организации, оказывающей специализированную, в том числе высокотехнологичную медицинскую помощь при БК определяются врачом-гастроэнтерологом и/или врачом-колопроктологом (врачом-детским хирургом) и/или врачом-инфекционистом и др.

Показанием для госпитализации пациента в медицинскую организацию в экстренной или неотложной форме является:

- 1) наличие осложнений БК, требующих оказания ему специализированной медицинской помощи в экстренной и неотложной форме;
- 2) наличие осложнений лечения БК (хирургическое вмешательство, биологическая терапия, гормональная и цитостатическая терапия и т.д.).

Показанием для госпитализации в медицинскую организацию в плановой форме является:

- 1) необходимость выполнения сложных инвазивных диагностических медицинских вмешательств, требующих последующего наблюдения в условиях круглосуточного или дневного стационара;
- 2) наличие показаний к специализированному лечению БК (хирургическое вмешательство, гормональная и иммуносупрессивная терапия, биологическая и таргетная терапия), требующему наблюдения в условиях круглосуточного или дневного стационара.

Показанием к выписке пациента из медицинской организации является:

- 1) завершение курса лечения, или одного из этапов оказания специализированной, в том числе высокотехнологичной медицинской помощи, в условиях круглосуточного или дневного стационара при условии отсутствия осложнений лечения, требующих медикаментозной коррекции и/или медицинских вмешательств в стационарных условиях;
- 2) отказ пациента или его законного представителя от специализированной, в том числе высокотехнологичной медицинской помощи в условиях круглосуточного или дневного стационара,;
- 3) необходимость перевода пациента в другую медицинскую организацию по соответствующему профилю оказания медицинской помощи. Заключение о целесообразности перевода пациента в профильную медицинскую организацию осуществляется после предварительной консультации по предоставленным медицинским документам или телемедицинской консультации и/или предварительного осмотра пациента врачами специалистами медицинской организации, в которую планируется перевод.

7. Дополнительная информация, влияющая на течение и исход заболевания/синдрома

7.1 Исходы и прогноз

Прогностически неблагоприятными факторами при БК являются курение, дебют заболевания в детском возрасте, перианальные поражения, пенетрирующий фенотип заболевания и распространенное поражение тонкой кишки. С ребенком/законными представителями следует

провести профилактическую беседу о вреде табакокурения. С пациентом - курильщиком в обязательном порядке должна быть проведена беседа о необходимости прекращения табакокурения, в том числе, электронных сигарет.

Ранняя диагностика, адекватное ведение и лечение пациентов улучшает исходы и прогноз при БК у детей.

Критерии оценки качества медицинской помощи

№	Критерии качества	Отметка о выполнении
1.	Выполнено эндоскопическое исследование с осмотром терминального отдела подвздошной кишки	Да/нет
2.	Выполнена (при установлении диагноза) биопсия слизистой оболочки кишки	Да/нет
3.	Проведено бактериологическое исследование кала на патогенные энтеробактерии и паразитологическое исследование кала (на этапе установления диагноза и/или обострения болезни Крона)	Да/нет
4.	Выполнено исследование кала на токсины <i>Clostridium difficile</i> (при наличии показаний и отсутствии противопоказаний)	Да/нет
5.	Проведена терапия при использовании полного энтерального питания и/или препаратами группы системные глюкокортикостероиды или группы ингибиторы фактора некроза опухоли альфа (ФНО α) (при тяжелой атаке болезни Крона и при отсутствии медицинских противопоказаний)	Да/нет
6.	Проведена консультация хирурга в случае стриктурирующего, пенетрирующего или абсцедирующего течения болезни Крона, перианальных поражениях (при определении показаний к операции)	Да/нет
7.	Достигнуто на момент выписки из стационара клиническое улучшение в виде нормализации температуры, сокращения болей в животе более чем на 50%, снижения маркеров воспаления (СРБ, СОЭ, кальпротектина)	Да/нет

Список литературы

1. Benchimol EI, Fortinsky KJ, Gozdyra P, Van den Heuvel M, Van Limbergen J, Griffiths AM. Epidemiology of pediatric inflammatory bowel disease: a systematic review of international trends. *Inflamm Bowel Dis.* 2011;17(1):423-39.
2. Patrick F van Rheenen, Marina Aloï, Amit Assa et al. The Medical Management of Paediatric Crohn's Disease: an ECCO-ESPGHAN Guideline Update, *Journal of Crohn's and Colitis*, 2020;, jjaa161, <https://doi.org/10.1093/ecco-jcc/jjaa161>.
3. Корниенко, Е.А. Воспалительные заболевания кишечника у детей / Е.А. Корниенко // М.: Прима Принт. - 2019. - 228 с.: ил. - ISBN 978-5-60442241-1-3
4. Bernstein C., et al. WHO global guidelines on Inflammatory Bowel Disease - Guidelines for the Diagnosis and Management of IBD in 2010. *Inflamm Bowel Dis.* 2010 Jan; 16:112–124. doi:10.1002/ibd.21048.
5. Van Limbergen J, Russell RK, Drummond HE, Aldhous MC, Round NK, Nimmo ER, et al. Definition of phenotypic characteristics of childhood-onset inflammatory bowel disease. *Gastroenterology* 2008; 135(4):1114-22.
6. Vernier-Massouille G, Balde M, Salleron J, Turck D, Dupas JL, Mouterde O, et al. Natural history of pediatric Crohn's disease: a population-based cohort study. *Gastroenterology* 2008; 135(4): 1106-13.
7. Pigneur B, Seksik P, Viola S, Viala J, Beaugerie L, Girardet JP, et al. Natural history of Crohn's disease: comparison between childhood- and adult-onset disease. *Inflamm Bowel Dis* 2010; 16(6):953-61.
8. Ивашкин В.Т., Шельгин Ю.А., Абдулганиева Д.И. и соавт. Клинические рекомендации по диагностике и лечению болезни Крона у взрослых (проект). *Колопроктология.* 2020;19(2):8-38. <https://doi.org/10.33878/2073-7556-2020-19-2-8-38>.
9. Maloy K.J., Powrie F. Intestinal homeostasis and its breakdown in inflammatory bowel disease – *Nature insight*, 2011, v.474, No7351, p.298-306
10. Franke A. Genome-wide meta-analysis increases to 71 the number of confirmed Crohn's disease susceptibility loci – *Nature genet.*, 2010, v.42, p.1118-1125.
11. Strober W., Fuss I., Mannon P. The fundamental basis of inflammatory bowel disease – *J. Clin. Investigation*, 2007, v.117 (3), p.514-521.
12. Langholz E., Munkholm P., Krasilnikoff P.A. Inflammatory bowel disease with onset in childhood. Clinical features, morbidity and mortality in a regional cohort. – *Scand.J. Gastroenterol.*, 1997, v.32, p.139-147.

13. Horsthuis K., Bipat S., Bennink R.J., Stoker J. Inflammatory bowel disease diagnosed with US, MR, scintigraphy, and CT: metaanalysis of prospective studies. *Radiology*. - 2008;247(1):64-79.
14. Чашкова Е.Ю., Владимирова А.А., Неустроев В.Г. и соавт. Воспалительные заболевания толстой кишки - аспекты диагностики. *Бюллетень Восточно-Сибирского научного центра СО РАМН*. - 2011. - № 4-2. - с.209-221.
15. Lennard-Jones J.E. Classification of inflammatory bowel disease. *Scand. J. Gastroenterol. Suppl.* - 1989;170:2-6.
16. Levine A., Koletzko S., Turner D., et al. ESPGHAN revised Porto criteria for the diagnosis of inflammatory bowel disease in children and adolescents – *J.Pediatric Gasroenterol Nutr.*, 2014, v.58 (6), p.795-806.
17. Zachos M, Tondeur M, Griffiths AM. Enteral nutritional therapy for induction of remission in Crohn's disease. *Cochrane Database Syst Rev* 2007; 1 :Cd000542.
18. Heuschkel RB, Menache CC, Megerian JT, Baird AE. Enteral nutrition and corticosteroids in the treatment of acute Crohn's disease in children. *J Pediatr Gastroenterol Nutr* 2000;31(1): 8-15.
19. Dziechciarz P, Horvath A, Shamir R, Szajewska H. Meta-analysis: enteral nutrition in active Crohn's disease in children. *Aliment Pharmacol Ther* 2007;26(6):795-806.
20. Thomas AG, Taylor F, Miller V. Dietary intake and nutritional treatment in childhood Crohn's disease. *J Pediatr Gastroenterol Nutr* 1993; 17(1):75-81.
21. Sanderson IR, Udeen S, Davies PS, Savage MO, Walker-Smith JA. Remission induced by an elemental diet in small bowel Crohn's disease. *Arch Dis Child* 1987;62(2):123-7.
22. Seidman E, Lohoues MJ, Turgeon J, Bouthillier L, Morin CL. Elemental diet versus prednisone as initial therapy in Crohn's disease: early and long term results. *Gastroenterology* 1991;100:A250.
23. Terrin GCR, Ambrosini A. A semielemental diet (Pregomin) as primary therapy for inducing remission in children with active Crohn's disease. *Ital J Pediatr* 2002;28:401-5.
24. Seidman EGA, Jones A, Issenman R. Semi-elemental (S-E) diet versus prednisone in pediatric Crohn's disease. *Gastroenterology* 1993. *Gastroenterology* 1993;104:A778.
25. Ruuska T, Savilahti E, Maki M, Ormala T, Visakorpi JK. Exclusive whole protein enteral diet versus prednisolone in the treatment of acute Crohn's disease in children. *J Pediatr Gastroenterol Nutr* 1994;19(2):175-80.
26. Grogan JL, Casson DH, Terry A, Burdge GC, El-Matary W, Dalzell AM. Enteral feeding therapy for newly diagnosed pediatric Crohn's disease: a double-blind randomized controlled trial with two years follow-up. *Inflamm Bowel Dis* 2012;18(2):246-53.

27. Akobeng AK, Miller V, Stanton J, Elbadri AM, Thomas AG. Double-blind randomized controlled trial of glutamine-enriched polymeric diet in the treatment of active Crohn's disease. *J Pediatr Gastroenterol Nutr* 2000;30(1):78-84.
28. Ludvigsson JF, Krantz M, Bodin L, Stenhammar L, Lindquist B. Elemental versus polymeric enteral nutrition in paediatric Crohn's disease: a multicentre randomized controlled trial. *Acta Paediatr* 2004;93(3):327-35 [Oslo, Norway : 1992].
29. Rodrigues AF, Johnson T, Davies P, Murphy MS. Does polymeric formula improve adherence to liquid diet therapy in children with active Crohn's disease? *Arch Dis Child* 2007;92(9):767-70.
30. Critch J, Day AS, Otley A, King-Moore C, Teitelbaum JE, Shashidhar H. Use of enteral nutrition for the control of intestinal inflammation in pediatric Crohn disease. *J Pediatr Gastroenterol Nutr* 2012; 54(2):298-305.
31. Whitten KE, Rogers P, Ooi CY, Day AS. International survey of enteral nutrition protocols used in children with Crohn's disease. *J Dig Dis* 2012; 13 (2):107-12.
32. Knight C, El-Matary W, Spray C, Sandhu BK. Long-term outcome of nutritional therapy in paediatric Crohn's disease. *Clin Nutr* 2005;24(5):775-9.
33. Day AS, Whitten KE, Lemberg DA, Clarkson C, Vitug-Sales M, Jackson R, et al. Exclusive enteral feeding as primary therapy for Crohn's disease in Australian children and adolescents: a feasible and effective approach. *J Gastroenterol Hepatol* 2006;21 (10):1609-14.
34. Berni Canani R, Terrin G, Borrelli O, Romano MT, Manguso F, Coruzzo A, et al. Short- and long-term therapeutic efficacy of nutritional therapy and corticosteroids in paediatric Crohn's disease. *Dig Liver Dis* 2006;38(6):381-7.
35. Beattie RM, Schiffrin EJ, Donnet-Hughes A, Huggett AC, Domizio P, MacDonald TT, et al. Polymeric nutrition as the primary therapy in children with small bowel Crohn's disease. *Aliment Pharmacol Ther* 1994;8(6):609-15.
36. Borrelli O, Cordischi L, Cirulli M, Paganelli M, Labalestra V, Uccini S, et al. Polymeric diet alone versus corticosteroids in the treatment of active pediatric Crohn's disease: a randomized controlled open-label trial. *Clin Gastroenterol Hepatol* 2006;4(6):744-53.
37. Ford AC, Bernstein CN, Khan KJ, Abreu MT, Marshall JK, Talley NJ, et al. Glucocorticosteroid therapy in inflammatory bowel disease: systematic review and meta-analysis. *Am J Gastroenterol* 2011;106(4):590-9 [quiz 600].
38. Escher JC. Budesonide versus prednisolone for the treatment of active Crohn's disease in children: a randomized, double-blind, controlled, multicentre trial. *Eur J Gastroenterol Hepatol* 2004;16(1):47-54.

39. Levine A, Weizman Z, Broide E, Shamir R, Shaoul R, Pacht A, et al. A comparison of budesonide and prednisone for the treatment of active pediatric Crohn disease. *J Pediatr Gastroenterol Nutr* 2003;36(2):248-52.
40. Markowitz J, Grancher K, Kohn N, Lesser M, Daum F. A multicenter trial of 6-mercaptopurine and prednisone in children with newly diagnosed Crohn's disease. *Gastroenterology* 2000; 119(4):895-902.
41. Tung J, Loftus Jr EV, Freese DK, El-Youssef M, Zinsmeister AR, Melton III LJ, et al. A population-based study of the frequency of corticosteroid resistance and dependence in pediatric patients with Crohn's disease and ulcerative colitis. *Inflamm Bowel Dis* 2006;12(12):1093-100.
42. Byron MA, Jackson J, Ansell BM. Effect of different corticosteroid regimens on hypothalamic-pituitary-adrenal axis and growth in juvenile chronic arthritis. *J R Soc Med* 1983;76(6): 452-7.
43. Modigliani R, Mary JY, Simon JF, Cortot A, Soule JC, Gendre JP, et al. Clinical, biological, and endoscopic picture of attacks of Crohn's disease. Evolution on prednisolone Groupe d'Etude Therapeutique des Affections Inflammatoires Digestives. *Gastroenterology* 1990;98(4):811-8.
44. Mantzaris GJ, Christidou A, Sfakianakis M, Roussos A, Koilakou S, Petraki K, et al. Azathioprine is superior to budesonide in achieving and maintaining mucosal healing and histologic remission in steroid-dependent Crohn's disease. *Inflamm Bowel Dis* 2009;15(3):375-82.
45. Jakobsen C, Munkholm P, Paerregaard A, Wewer V. Steroid dependency and pediatric inflammatory bowel disease in the era of immunomodulators—a population-based study. *Inflamm Bowel Dis* 2011; 17(8):1731 -40.
46. Levine A, Kori M, Dinari G, Broide E, Shaoul R, Yerushalmi B, et al. Comparison of two dosing methods for induction of response and remission with oral budesonide in active pediatric Crohn's disease: a randomized placebo-controlled trial. *Inflamm Bowel Dis* 2009; 15(7):1055-61.
47. Dilger K, Alberer M, Busch A, Enninger A, Behrens R, Koletzko S, et al. Pharmacokinetics and pharmacodynamic action of budesonide in children with Crohn's disease. *Aliment Pharmacol Ther* 2006;23(3):387-96.
48. Huscher D, Thiele K, Gromnica-Ihle E, Hein G, Demary W, Dreher R, et al. Dose-related patterns of glucocorticoid-induced side effects. *Ann Rheum Dis* 2009;68(7):1119-24.
49. Khan KJ, Ullman TA, Ford AC, Abreu MT, Abadir A, Marshall JK, et al. Antibiotic therapy in inflammatory bowel disease: a systematic review and meta-analysis. *Am J Gastroenterol* 2011;106(4):661-73.
50. Bermejo F, Garrido E, Chaparro M, Gordillo J, Manosa M, Algaba A, et al. Efficacy of different therapeutic options for spontaneous abdominal abscesses in Crohn's disease: are antibiotics enough? *Inflamm Bowel Dis* 2012; 18(8):1509-14.

51. Levine A, Turner D. Combined azithromycin and metronidazole therapy is effective in inducing remission in pediatric Crohn's disease. *J Crohns Colitis* 2011;5(3):222-6.
52. Barabino A, Torrente F, Ventura A, Cucchiara S, Castro M, Barbera C. Azathioprine in paediatric inflammatory bowel disease: an Italian multicentre survey. *Aliment Pharmacol Ther* 2002;16(6):1125-30.
53. Jaspers GJ, Verkade HJ, Escher JC, de Ridder L, Taminiou JA, Rings EH. Azathioprine maintains first remission in newly diagnosed pediatric Crohn's disease. *Inflamm Bowel Dis* 2006;12(9):831-6.
54. Ramadas AV, Gunesh S, Thomas GA, Williams GT, Hawthorne AB. Natural history of Crohn's disease in a population-based cohort from Cardiff (1986-2003): a study of changes in medical treatment and surgical resection rates. *Gut* 2010;59(9):1200-6.
55. Peyrin-Biroulet L, Oussalah A, Williet N, Pillot C, Bresler L, Bigard MA. Impact of azathioprine and tumour necrosis factor antagonists on the need for surgery in newly diagnosed Crohn's disease. *Gut* 2011;60(7):930-6.
56. Cosnes J, Bourrier A, Laharie D, Nahon S, Bouhnik Y, Carbonnel F, et al. Early administration of azathioprine vs conventional management of Crohn's Disease: a randomized controlled trial. *Gastroenterology* 2013;145(4):758-65 [e2; quiz e14-5].
57. Panes J, Lopez-Sanroman A, Bermejo F, Garcia-Sanchez V, Esteve M, Torres Y, et al. Early azathioprine therapy is no more effective than placebo for newly diagnosed Crohn's disease. *Gastroenterology* 2013;145(4):766-74 [e1].
58. Colombel JF, Sandborn WJ, Reinisch W, Mantzaris GJ, Kornbluth A, Rachmilewitz D, et al. Infliximab, azathioprine, or combination therapy for Crohn's disease. *N Engl J Med* 2010;362(15):1383-95.
59. Fuentes D, Torrente F, Keady S, Thirupathy K, Thomson MA, Walker-Smith JA, et al. High-dose azathioprine in children with inflammatory bowel disease. *Aliment Pharmacol Ther* 2003;17(7):913-21.
60. Geary RB, Barclay ML, Burt MJ, Collett JA, Chapman BA. Thiopurine drug adverse effects in a population of New Zealand patients with inflammatory bowel disease. *Pharmacoepidemiol Drug Saf* 2004; 13(8):563-7.
61. Hindorf U, Lindqvist M, Hildebrand H, Fagerberg U, Almer S. Adverse events leading to modification of therapy in a large cohort of patients with inflammatory bowel disease. *Aliment Pharmacol Ther* 2006;24(2):331-42.
62. Kirschner BS. Safety of azathioprine and 6-mercaptopurine in pediatric patients with inflammatory bowel disease. *Gastroenterology* 1998; 115(4):813-21.

63. Lichtenstein GR, Feagan BG, Cohen RD, Salzberg BA, Diamond RH, Price S, et al. Serious infection and mortality in patients with Crohn's disease: more than 5 years of follow-up in the TREAT registry. *Am J Gastroenterol* 2012;107(9):1409-22.
64. Baldassano R, Colletti RB, Cucchiara S, Dubinsky M, Escher JC, Faubion WA, et al. 41 serious infections and associated risk factors in patients receiving infliximab and immunotherapies for children with inflammatory bowel disease: develop registry data. *Gastroenterology* 2013;144(5 Suppl 1):S-11.
65. Ledder OD, Lemberg DA, Ooi CY, Day AS. Are thiopurines always contraindicated after thiopurine-induced pancreatitis in inflammatory bowel disease? *J Pediatr Gastroenterol Nutr* 2013;57(5):583-6.
66. Dubinsky MC, Yang H, Hassard PV, Seidman EG, Kam LY, Abreu MT, et al. 6-MP metabolite profiles provide a biochemical explanation for 6-MP resistance in patients with inflammatory bowel disease. *Gastroenterology* 2002; 122(4): 904-15.
67. Ansari A, Hassan C, Duley J, Marinaki A, Shobowale-Bakre EM, Seed P, et al. Thiopurine methyltransferase activity and the use of azathioprine in inflammatory bowel disease. *Aliment Pharmacol Ther* 2002;16(10):1743-50.
68. Kandiel A, Fraser AG, Korelitz BI, Brensinger C, Lewis JD. Increased risk of lymphoma among inflammatory bowel disease patients treated with azathioprine and 6-mercaptopurine. *Gut* 2005; 54(8):1121 -5.
69. Camus M, Seksik P, Bourrier A, Nion-Larmurier I, Sokol H, Baumer P, et al. Long-term outcome of patients with Crohn's disease who respond to azathioprine. *Clin Gastroenterol Hepatol* 2013; 11 (4):389-94.
70. Ashworth LA, Billett A, Mitchell P, Nuti F, Siegel C, Bousvaros A. Lymphoma risk in children and young adults with inflammatory bowel disease: analysis of a large single-center cohort. *Inflamm Bowel Dis* 2012;18(5):838-43.
71. Colletti RB, Cucchiara S, Dubinsky M, Escher JC, Faubion WA, Fell J, et al. 833 malignancies in children receiving infliximab and other inflammatory bowel disease therapies: an inflammatory bowel disease multicenter, prospective, long-term registry of pediatric patients (develop) registry data. *Gastroenterology* 2013;144(5, Supplement 1):S-147.
72. Kotlyar DS, Osterman MT, Diamond RH, Porter D, Blonski WC, Wasik M, et al. A systematic review of factors that contribute to hepatosplenic T-cell lymphoma in patients with inflammatory bowel disease. *Clin Gastroenterol Hepatol* 2011;9(1): e1-e41.

73. Peyrin-Biroulet L, Khosrotehrani K, Carrat F, Bouvier AM, Chevaux JB, Simon T, et al. Increased risk for nonmelanoma skin cancers in patients who receive thiopurines for inflammatory bowel disease. *Gastroenterology* 2011; 141 (5): 1621-8 [e1-5].
74. Singh H, Nugent Z, Demers AA, Bernstein CN. Increased risk of nonmelanoma skin cancers among individuals with inflammatory bowel disease. *Gastroenterology* 2011; 141 (5): 1612-20.
75. van Schaik FD, van Oijen MG, Smeets HM, van der Heijden GJ, Siersema PD, Oldenburg B. Thiopurines prevent advanced colorectal neoplasia in patients with inflammatory bowel disease. *Gut* 2012;61(2):235-40.
76. Turner D, Grossman AB, Rosh J, Kugathasan S, Gilman AR, Baldassano R, et al. Methotrexate following unsuccessful thiopurine therapy in pediatric Crohn's disease. *Am J Gastroenterol* 2007;102(12):2804-12 [quiz 3, 13].
77. Uhlen S, Belbouab R, Narebski K, Goulet O, Schmitz J, Cezard JP, et al. Efficacy of methotrexate in pediatric Crohn's disease: a French multicenter study. *Inflamm Bowel Dis* 2006; 12(11): 1053-7.
78. Boyle B, Mackner L, Ross C, Moses J, Kumar S, Crandall W. A single-center experience with methotrexate after thiopurine therapy in pediatric Crohn disease. *J Pediatr Gastroenterol Nutr* 2010;51(6):714-7.
79. Mack DR, Young R, Kaufman SS, Ramey L, Vanderhoof JA. Methotrexate in patients with Crohn's disease after 6-mercaptopurine. *J Pediatr* 1998;132(5):830-5.
80. Ravikumara M, Hinsberger A, Spray CH. Role of methotrexate in the management of Crohn disease. *J Pediatr Gastroenterol Nutr* 2007;44(4):427-30.
81. Weiss B, Lerner A, Shapiro R, Broide E, Levine A, Fradkin A, et al. Methotrexate treatment in pediatric Crohn disease patients intolerant or resistant to purine analogues. *J Pediatr Gastroenterol Nutr* 2009;48(5):526-30.
82. Willot S, Noble A, Deslandres C. Methotrexate in the treatment of inflammatory bowel disease: an 8-year retrospective study in a Canadian pediatric IBD center. *Inflamm Bowel Dis* 2011;17(12):2521-6.
83. Laharie D, Reffet A, Belleanne G, Chabrun E, Subtil C, Razaire S, et al. Mucosal healing with methotrexate in Crohn's disease: a prospective comparative study with azathioprine and infliximab. *Aliment Pharmacol Ther* 2011;33(6):714-21.
84. Hashkes PJ, Becker ML, Cabral DA, Laxer RM, Paller AS, Rabinovich CE, et al. Methotrexate: new uses for an old drug. *J Pediatr* 2014;164:231-6.
85. Kempinska A, Benchimol EI, Mack A, Barkey J, Boland M, Mack DR. Short-course ondansetron for the prevention of methotrexate-induced nausea in children with Crohn disease. *J Pediatr Gastroenterol Nutr* 2011;53(4):389-93.

86. Hyams J, Crandall W, Kugathasan S, Griffiths A, Olson A, Johanns J, et al. Induction and maintenance infliximab therapy for the treatment of moderate-to-severe Crohn's disease in children. *Gastroenterology* 2007;132(3):863-73 [quiz 1165-6].
87. Kugathasan S, Werlin SL, Martinez A, Rivera MT, Heikenen JB, Binion DG. Prolonged duration of response to infliximab in early but not late pediatric Crohn's disease. *Am J Gastroenterol* 2000;95(11): 3189-94.
88. Hyams JS, Griffiths A, Markowitz J, Baldassano RN, Faubion Jr WA, Colletti RB, et al. Safety and efficacy of adalimumab for moderate to severe Crohn's disease in children. *Gastroenterology* 2012; 143(2):365-74 [e2].
89. Rosh JR, Lerer T, Markowitz J, Goli SR, Mamula P, Noe JD, et al. Retrospective Evaluation of the Safety and Effect of Adalimumab Therapy (RESEAT) in pediatric Crohn's disease. *Am J Gastroenterol* 2009;104(12):3042-9.
90. Crandall W, Hyams J, Kugathasan S, Griffiths A, Zrubek J, Olson A, et al. Infliximab therapy in children with concurrent perianal Crohn disease: observations from REACH. *J Pediatr Gastroenterol Nutr* 2009;49(2):183-90.
91. Teitelbaum JE, Saeed S, Triantafyllopoulou M, Daum F. Infliximab in pediatric Crohn disease patients with enterovesicular fistulas. *J Pediatr Gastroenterol Nutr* 2007;44(2):279-82.
92. Present DH, Rutgeerts P, Targan S, Hanauer SB, Mayer L, van Hogezaand RA, et al. Infliximab for the treatment of fistulas in patients with Crohn's disease. *N Engl J Med* 1999;340(18): 1398-405.
93. Panaccione R, Loftus Jr EV, Binion D, McHugh K, Alam S, Chen N, et al. Efficacy and safety of adalimumab in Canadian patients with moderate to severe Crohn's disease: results of the Adalimumab in Canadian SubjeCts with ModERate to Severe Crohn's DiseaSe (ACCESS) trial. *Can J Gastroenterol* 2011;25(8): 419-25.
94. Dewint P, Hansen BE, Verhey E, Oldenburg B, Hommes DW, Pierik M, et al. Adalimumab combined with ciprofloxacin is superior to adalimumab monotherapy in perianal fistula closure in Crohn's disease: a randomised, double-blind, placebo controlled trial (ADAFI). *Gut* 2014;63:292-9.
95. Barrie A, Regueiro M. Biologic therapy in the management of extraintestinal manifestations of inflammatory bowel disease. *Inflamm Bowel Dis* 2007; 13 (11):1424-9.
96. Kugathasan S, Miranda A, Nocton J, Drolet BA, Raasch C, Binion DG. Dermatologic manifestations of Crohn disease in children: response to infliximab. *J Pediatr Gastroenterol Nutr* 2003;37(2): 150-4.
97. Escher JC, Stoof TJ, van Deventer SJ, van Furth AM. Successful treatment of metastatic Crohn disease with infliximab. *J Pediatr Gastroenterol Nutr* 2002;34(4):420-3.

98. Krishnan S, Banquet A, Newman L, Katta U, Patil A, Dozor AJ. Lung lesions in children with Crohn's disease presenting as nonresolving pneumonias and response to infliximab therapy. *Pediatrics* 2006;117(4):1440-3.
99. Silbermintz A, Krishnan S, Banquet A, Markowitz J. Granulomatous pneumonitis, sclerosing cholangitis, and pancreatitis in a child with Crohn disease: response to infliximab. *J Pediatr Gastroenterol Nutr* 2006;42(3):324-6.
100. Carpenter E, Jackson MA, Friesen CA, Scarbrough M, Roberts CC. Crohn's-associated chronic recurrent multifocal osteomyelitis responsive to infliximab. *J Pediatr* 2004;144(4):541-4.
101. Kierkus J, Dadalski M, Szymanska E, Oracz G, Wegner A, Gorczewska M, et al. The impact of infliximab induction therapy on mucosal healing and clinical remission in Polish pediatric patients with moderate-to-severe Crohn's disease. *Eur J Gastroenterol Hepatol* 2012;24(5):495-500.
102. Malik S, Ahmed SF, Wilson ML, Shah N, Loganathan S, Naik S, et al. The effects of anti-TNF-alpha treatment with adalimumab on growth in children with Crohn's disease (CD). *J Crohns Colitis* 2012;6(3):337-44.
103. Ryan BM, Russel MG, Schurgers L, Wichers M, Sijbrandij J, Stockbrugger RW, et al. Effect of antitumour necrosis factor-alpha therapy on bone turnover in patients with active Crohn's disease: a prospective study. *Aliment Pharmacol Ther* 2004;20(8):851-7.
104. Franchimont N, Putzeys V, Collette J, Vermeire S, Rutgeerts P, De Vos M, et al. Rapid improvement of bone metabolism after infliximab treatment in Crohn's disease. *Aliment Pharmacol Ther* 2004; 20(6):607-14.
105. Thayu M, Leonard MB, Hyams JS, Crandall WV, Kugathasan S, Otley AR, et al. Improvement in biomarkers of bone formation during infliximab therapy in pediatric Crohn's disease: results of the REACH study. *Clin Gastroenterol Hepatol* 2008;6(12): 1378-84.
106. Miheller P, Kiss LS, Lorinczy K, Lakatos PL. Anti-TNF trough levels and detection of antibodies to anti-TNF in inflammatory bowel disease: are they ready for everyday clinical use? *Expert Opin Biol Ther* 2012;12(2):179-92.
107. Steenholdt C, Brynskov J, Thomsen OO, Munck LK, Fallingborg J, Christensen LA, et al. Individualised therapy is more cost-effective than dose intensification in patients with Crohn's disease who lose response to anti-TNF treatment: a randomised, controlled trial. *Gut* 2014;63:919-27.
108. Colombel JF, Sandborn WJ, Reinisch W, Mantzaris GJ, Kornbluth A, Rachmilewitz D, et al. Infliximab, azathioprine, or combination therapy for Crohn's disease. *N Engl J Med* 2010;362(15):1383-95.

109. Hanauer SB, Feagan BG, Lichtenstein GR, Mayer LF, Schreiber S, Colombel JF, et al. Maintenance infliximab for Crohn's disease: the ACCENT I randomised trial. *Lancet* 2002;359(9317):1541-9.
110. Colombel JF, Sandborn WJ, Rutgeerts P, Enns R, Hanauer SB, Panaccione R, et al. Adalimumab for maintenance of clinical response and remission in patients with Crohn's disease: the CHARM trial. *Gastroenterology* 2007;132(1):52-65.
111. Armuzzi A, Pugliese D, Danese S, Rizzo G, Felice C, Marzo M, et al. Infliximab in steroid-dependent ulcerative colitis: effectiveness and predictors of clinical and endoscopic remission. *Inflamm Bowel Dis* 2013;19(5):1065-72.
112. Sprakes MB, Ford AC, Warren L, Greer D, Hamlin J. Efficacy, tolerability, and predictors of response to infliximab therapy for Crohn's disease: a large single centre experience. *J Crohns Colitis* 2012;6(2):143-53.
113. Cucchiara S, Escher JC, Hildebrand H, Amil-Dias J, Stronati L, Ruemmele FM. Pediatric inflammatory bowel diseases and the risk of lymphoma: should we revise our treatment strategies? *J Pediatr Gastroenterol Nutr* 2009;48(3):257-67.
114. Feagan BG, McDonald JW, Panaccione R, Enns RA, Bernstein CN, Ponich TP, et al. Methotrexate in combination with infliximab is no more effective than infliximab alone in patients with Crohn's disease. *Gastroenterology* 2014; 146:681 -8.
115. Russell RK, Wilson ML, Loganathan S, Bourke B, Kiparissi F, Mahdi G, et al. A British Society of Paediatric Gastroenterology, Hepatology and Nutrition survey of the effectiveness and safety of adalimumab in children with inflammatory bowel disease. *Aliment Pharmacol Ther* 2011;33(8):946-53.
116. Kestens C, van Oijen MG, Mulder CL, van Bodegraven AA, Dijkstra G, de Jong D, et al. Adalimumab and infliximab are equally effective for Crohn's disease in patients not previously treated with anti-tumor necrosis factor-alpha agents. *Clin Gastroenterol Hepatol* 2013; 11 (7):826-31.
117. Baert F, Noman M, Vermeire S, Van Assche G, DH G, Carbonez A, et al. Influence of immunogenicity on the long-term efficacy of infliximab in Crohn's disease. *N Engl J Med* 2003;348(7): 601-8.
118. Miele E, Markowitz JE, Mamula P, Baldassano RN. Human antichimeric antibody in children and young adults with inflammatory bowel disease receiving infliximab. *J Pediatr Gastroenterol Nutr* 2004;38(5):502-8.

119. Candon S, Mosca A, Ruemmele F, Goulet O, Chatenoud L, Cezard JP. Clinical and biological consequences of immunization to infliximab in pediatric Crohn's disease. *Clin Immunol* 2006; 118(1):11-9.
120. Wynands J, Belbouab R, Candon S, Talbotec C, Mougenot JF, Chatenoud L, et al. 12-month follow-up after successful infliximab therapy in pediatric crohn disease. *J Pediatr Gastroenterol Nutr* 2008;46(3):293-8.
121. Lee LY, Sanderson JD, Irving PM. Anti-infliximab antibodies in inflammatory bowel disease: prevalence, infusion reactions, immunosuppression and response, a meta-analysis. *Eur J Gastroenterol Hepatol* 2012;24(9):1078-85.
122. Jacobstein DA, Markowitz JE, Kirschner BS, Ferry G, Cohen SA, Gold BD, et al. Premedication and infusion reactions with infliximab: results from a pediatric inflammatory bowel disease consortium. *Inflamm Bowel Dis* 2005; 11 (5):442-6.
123. Lahdenne P, Wikstrom AM, Aalto K, Kolho KL. Prevention of acute adverse events related to infliximab infusions in pediatric patients. *Arthritis Care Res* 2010;62(6):785-90.
124. Kolho KL, Ruuska T, Savilahti E. Severe adverse reactions to infliximab therapy are common in young children with inflammatory bowel disease. *Acta Paediatr* 2007;96(1): 128-30 [Oslo, Norway : 1992].
125. Hamalainen A, Lahdenne P, Wikstrom A, Aalto K, Kolho KL. Prevention of infusion reactions to infliximab in paediatric patients with oral acetylsalicylic acid. *Clin Exp Rheumatol* 2012;30(4):590-1.
126. Fidder H, Schnitzler F, Ferrante M, Noman M, Katsanos K, Segaert S, et al. Long-term safety of infliximab for the treatment of inflammatory bowel disease: a single-centre cohort study. *Gut* 2009;58(4):501-8.
127. de Bie CI, Escher JC, de Ridder L. Antitumor necrosis factor treatment for pediatric inflammatory bowel disease. *Inflamm Bowel Dis* 2012; 18(5):985-1002.
128. Rahier JF, Ben-Horin S, Chowers Y, Conlon C, De Munter P, D'Haens G, et al. European evidence-based consensus on the prevention, diagnosis and management of opportunistic infections in inflammatory bowel disease. *J Crohns Colitis* 2009;3(2):47-91.
129. Mackey AC, Green L, Leptak C, Avigan M. Hepatosplenic T cell lymphoma associated with infliximab use in young patients treated for inflammatory bowel disease: update. *J Pediatr Gastroenterol Nutr* 2009;48(3):386-8.
130. Cucchiara S, Escher JC, Hildebrand H, Amil-Dias J, Stronati L, Ruemmele FM. Pediatric inflammatory bowel diseases and the risk of lymphoma: should we revise our treatment strategies? *J Pediatr Gastroenterol Nutr* 2009;48(3):257-67.

131. Diak P, Siegel J, La Grenade L, Choi L, Lemery S, McMahon A. Tumor necrosis factor alpha blockers and malignancy in children: forty-eight cases reported to the Food and Drug Administration. *Arthritis Rheum* 2010;62(8):2517-24.
132. Hiremath G, Duffy L, Leibowitz I. Infliximab-induced psoriasis in children with inflammatory bowel disease. *J Pediatr Gastroenterol Nutr* 2011;52(2):230-2.
133. Katz L, Gisbert JP, Manoogian B, Lin K, Steenholdt C, Mantzaris GJ, et al. Doubling the infliximab dose versus halving the infusion intervals in Crohn's disease patients with loss of response. *Inflamm Bowel Dis* 2012; 18(11):2026-33.
134. Vande Casteele N, Gils A, Singh S, Ohrmund L, Hauenstein S, Rutgeerts P, et al. Antibody response to infliximab and its impact on pharmacokinetics can be transient. *Am J Gastroenterol* 2013; 108(6):962-71.
135. Ben-Horin S, Waterman M, Kopylov U, Yavzori M, Picard O, Fudim E, et al. Addition of an immunomodulator to infliximab therapy eliminates antidrug antibodies in serum and restores clinical response of patients with inflammatory bowel disease. *Clin Gastroenterol Hepatol* 2013; 11(4):444-7.
136. Karmiris K, Paintaud G, Noman M, Magdelaine-Beuzelin C, Ferrante M, Degenne D, et al. Influence of trough serum levels and immunogenicity on long-term outcome of adalimumab therapy in Crohn's disease. *Gastroenterology* 2009; 137(5): 1628-40.
137. Dignass A, Van Assche G, Lindsay JO, Lemann M, Soderholm J, Colombel JF, et al. The second European evidence-based consensus on the diagnosis and management of Crohn's disease: current management. *J Crohns Colitis* 2010;4(1):28-62.
138. Griffiths A, Koletzko S, Sylvester F, Marcon M, Sherman P. Slow-release 5-aminosalicylic acid therapy in children with small intestinal Crohn's disease. *J Pediatr Gastroenterol Nutr* 1993; 17(2):186-92.
139. Cezard JP, Munck A, Mouterde O, Morali A, Lenaerts C, Lachaux A, et al. Prevention of relapse by mesalazine (Pentasa) in pediatric Crohn's disease: a multicenter, double-blind, randomized, placebo-controlled trial. *Gastroenterol Clin Biol* 2009;33(1 Pt 1):31 -40.
140. Lourenc R, Azevedo S, Lopes AI. Surgery in Pediatric Crohn Disease: Case Series from a Single Tertiary Referral Center. *GE Port J Gastroenterol*. 2016; 23(4):191-196. doi:10.1016/j.jpge.2016.03.007.
141. Gupta N, Bostrom AG, Kirschner BS, et al. Incidence of Strictureing and Penetrating Complications of Crohn's Disease Diagnosed in Pediatric Patients. *Inflamm Bowel Dis*. 2010 Apr; 16(4):638–644. doi:10.1002/ibd.21099.

142. Kim S. Surgery in Pediatric Crohn's Disease: Indications, Timing and Post-Operative Management. *Pediatr Gastroenterol Hepatol Nutr* 2017 March 20(1):14-21. doi.org/10.5223/pghn.2017.20.1.14.
143. Kammermeier J, Morris MA, Garrick V, et al. Management of Crohn's disease. *Arch Dis Child*. 2016; 101:475–480. doi:10.1136/archdischild-2014-307217.
144. de Zoeten EF, Pasternak BA, Mattei P, et al. Diagnosis and Treatment of Perianal Crohn Disease: NASPGHAN Clinical Report and Consensus Statement. *JPGN*. 2013 Sep; 57:401–412. doi: 10.1097/MPG.0b013e3182a025ee.
145. Gece KB, Bemelman W, Kamm MA, et al. A global consensus on the classification, diagnosis and multidisciplinary treatment of perianal fistulising Crohn's disease. *Gut*. 2014; 63:1381–1392. doi:10.1136/gutjnl-2013-306709.
146. Gionchetti P, Dignass A, Danese S, et al. 3rd European Evidence-Based Consensus on the Diagnosis and Management of Crohn's Disease 2016: Part 2: Surgical Management and Special Situations. *J Crohns Colitis*. 2017; 11(2):135-149. doi:10.1093/ecco-jcc/jjw169.
147. Bemelman WA, Warusavitarne J, Sampietro GM, Serclova Z, Zmora O, Luglio G, de Buck van Overstraeten A, Burke JP, Buskens CJ, Colombo F, Dias JA, Eliakim R, Elosua T, Gecim IE, Kolacek S, Kierkus J, Kolho KL, Lefevre JH, Millan M, Panis Y, Pinkney T, Russell RK, Shwaartz C, Vaizey C, Yassin N, D'Hoore A. ECCO-ESCP Consensus on Surgery for Crohn's Disease. *JCC*, 2018, 12 (1): 1–16. doi:10.1093/ecco-jcc/jjx061.
148. Мазанкова Л.Н., Водилова О.В., Халиф И.Л. Осложнения болезни Крона у детей. *Колопроктология*. - 2004. - № 3 (9). - С. 30-35.
149. Щербакова О.В. Практические рекомендации по хирургическому лечению осложненной болезни Крона у детей. *Экспериментальная и клиническая гастроэнтерология*. - 2015. - Т.1. - №113. - С.78-83.
150. Aloï M, Viola F, D'Arcangelo G, et al. Disease course and efficacy of medical therapy in stricturing paediatric Crohn's disease. *Digestive and Liver Disease*. 2013;45:464–468. doi:10.1016/j.dld.2013.01.020.
151. Baillie CT, Smith JA. Surgical strategies in paediatric inflammatory bowel disease. *World J Gastroenterol*. 2015 May; 21(20):6101–6116. doi:10.3748/wjg.v21.i20.6101.
152. Diefenbach KA, Breuer CK. Pediatric inflammatory bowel disease. *World J Gastroenterol*. 2006 May;12(20): 3204–3212. doi:10.3748/wjg.v12.i20.3204.
153. Korzenik J.R. Massive lower gastrointestinal hemorrhage in Crohn's disease. *Curr. Treat Options Gastroenterol*. - 2000;3:211-6.

154. Werbin N., Haddad R., Greenberg R., et al. Free perforation in Crohn's disease. *Isr. Med. Assoc. J.* - 2003;5:175-7.
155. Joshi A, Bajwa R, Bhattacharjee N, et al. Bowel Perforation Associated With Infliximab Use in a Pediatrics Patient. *WMJ.* 2016 Apr; 115(2):90-92.
156. Papi C., Festa V., Fagnani C., et al. Evolution of clinical behaviour in Crohn's disease: predictive factors of penetrating complications. *Dig. Liver Dis.* - 2005;37:247-53.
157. Traa MX, Orkin BA, Flores A, et al. Toxic colitis in a 10 year old girl with Crohn's disease. *J Ped Surg Case Reports.* 2013; 1:284-287. doi.org/10.1016/j.epsc.2013.08.003.
158. Abraham BP, Mehta S, El-Serag HB. Natural History of Pediatric-onset Inflammatory Bowel Disease. *J Clin Gastroenterol.* 2012 Aug; 46(7):581–589. doi:10.1097/MCG.0b013e318247c32f.
159. Bishop J, Lemberg DA, Day AS. Managing inflammatory bowel disease in adolescent patients. *Adolescent Health, Medicine and Therapeutics.* 2014; 5:1–13. doi:10.2147/AHMT.S37956.
160. Hojsak I, Kolacek S, Hansen LF, et al. Long-term outcomes after elective ileocecal resection in children with active localized Crohn's disease - a multicenter European study. *J Pediatr Surg.* 2015 Oct; 50(10):1630-5. doi:10.1016/j.jpedsurg.2015.03.054.
161. Von Allmen D. Surgical management of Crohn's disease in children. *Curr Treat Options Gastroenterol.* 2005 Oct; 8(5):405-10.
162. Pfefferkorn MD, Marshalleck FE, Saeed SA, et al. NASPGHAN Clinical Report on the Evaluation and Treatment of Pediatric Patients With Internal Penetrating Crohn Disease: Intraabdominal Abscess With and Without Fistula. *JPGN* 2013; 57:394–400. doi: 10.1097/MPG.0b013e31829ef850.
163. Blackburn SC, Wiskin AE, Barnes C, et al. Surgery for children with Crohn's disease: indications, complications and outcome. *Arch Dis Child* 2014; 99:420–426. doi:10.1136/archdischild-2013-305214.
164. Boualit M, Salleron J, Turck D, et al. Long-term outcome after first intestinal resection in paediatric-onset Crohn's disease: A population-based study. *Inflamm Bowel Dis.* 2013 Jan; 19(1):7-14. doi:10.1002/ibd.23004.
165. Rieder F, Zimmermann EM, Remzi FH, et al. Crohn's disease complicated by strictures: a systematic review. *Gut.* 2013; 62:1072–1084. doi:10.1136/gutjnl-2012-304353.
166. Barkmeier DT, Dillman JR, Al-Hawary M, et al. MR enterography-histology comparison in resected pediatric small bowel Crohn disease strictures: can imaging predict fibrosis? *Pediatr Radiol.* 2016 Apr;46(4):498-507. doi:10.1007/s00247-015-3506-6.

167. Bamford R, Hay A, Kumar D. Resection Leads to Less Recurrence Than Strictureplasty in a Paediatric Population with Obstructive Crohn's Disease. *Surg Res Pract.* 2014; 2014:709045. doi:10.1155/2014/709045.
168. Simillis C., Purkayastha S., Yamamoto T., et al. A meta-analysis comparing conventional end-to-end anastomosis vs. other anastomotic configurations after resection in Crohn's disease. *Dis. Colon Rectum.* - 2007;50(10):1674-87.
169. Romeo E, Jasonni V, Caldaro T, et al. Strictureplasty and intestinal resection: different options in complicated pediatric-onset Crohn disease. *J Pediatr Surg.* 2012 May; 47(5):944-8. doi: 10.1016/j.jpedsurg.2012.01.054.
170. Воробьев Г.И., Болихов К.В., Варданян А.В. Место лапароскопической илеостомии в лечении болезни Крона толстой кишки (обзор литературы). *Колопроктология.* - 2009. - №3(29). - с. 52-58.
171. Варданян А.В., Кашников В.Н., Болихов К.В., et al. Лапароскопическая илеостомия при болезни Крона. *Журнал «Колопроктология».* - 2011. - №3(37). - с. 20-23.
172. Mahida JB, Asti L, Deans KJ, et al. Laparoscopic bowel resection for pediatric inflammatory bowel disease. *J Surg Res.* 2015 Nov; 199(1):130-6. doi:10.1016/j.jss.2015.04.009.
173. Поддубный И. В., Алиева Э.И., Козлов М.Ю., Щербакова О.В. и соавт. Лапароскопические резекции кишечника у детей с болезнью Крона. *Педиатрия. Журнал им.Г.Н.Сперанского.* - 2015. - Т.94. - №6. - С.79-81.
174. Diamond IR, Gerstle JT, Kim PC, et al. Outcomes after laparoscopic surgery in children with inflammatory bowel disease. *Surg Endosc.* 2010 Nov; 24(11):2796-802. doi:10.1007/s00464-010-1050-x.
175. Bobanga ID, Bai S, Swanson MA, et al. Factors influencing disease recurrence after ileocolic resection in adult and pediatric onset Crohn's disease. *Am J Surg.* 2014 Oct;208(4):591-6. doi:10.1016/j.amjsurg.2014.06.008.
176. Abdelaal K, Jaffray B. Colonic disease site and perioperative complications predict need for later intestinal interventions following intestinal resection in pediatric Crohn's disease. *J Pediatr Surg.* 2016 Feb;51(2):272-6. doi:10.1016/j.jpedsurg.2015.10.078.
177. Page AE, Sashittal SG, Chatzizacharias NA, et al. The Role of Laparoscopic Surgery in the Management of Children and Adolescents With Inflammatory Bowel Disease. *Medicine.* 2015 May; 94(21):874-877. doi:10.1097/MD.0000000000000874.
178. Diederens K, de Ridder L, van Rheeën P, et al. Complications and Disease Recurrence After Primary Ileocecal Resection in Pediatric Crohn's Disease: A Multicenter Cohort Analysis. See

- comment in PubMed Commons below *Inflamm Bowel Dis.* 2017 Feb;23(2):272-282. doi:10.1097/MIB.0000000000000999.
179. Yamamoto T., Fazio V.W., Tekkis P.P. Safety and efficacy of strictureplasty for Crohn's disease: a systematic review and meta-analysis. *Dis. Colon Rectum.* - 2007;50:1968-86.
 180. Clancy C, Boland T, Deasy J, et al. A meta-analysis of percutaneous drainage versus surgery as the initial treatment of Crohn's disease-related intra-abdominal abscess. *J Crohns Colitis.* 2016: 202-208. doi:10.1093/ecco-jcc/jjv198.
 181. Alkhouri RH, Bahia G, Smith AC, et al. Outcome of medical management of intraabdominal abscesses in children with Crohn's disease. *J Pediatr Surg.* 2017 Mar;S0022-3468(17):30208-7. doi:10.1016/j.jpedsurg.2017.03.059.
 182. Dotson JL, Bashaw H, Nwomeh B, et al. Management of Intra-abdominal Abscesses in Children With Crohn's Disease: A 12-year, Retrospective Single-center Review. *Inflamm Bowel Dis.* 2015 May; 21(5):1109–1114. doi:10.1097/MIB.0000000000000361.
 183. Pini-Prato A, Faticato MG, Barabino A, et al. Minimally invasive surgery for paediatric inflammatory bowel disease: Personal experience and literature review. *World J Gastroenterol.* 2015 Oct; 21(40):11312–11320. doi:10.3748/wjg.v21.i40.11312.
 184. Tekkis P.P., Purkayastha S., Lanitis S., et al. A comparison of segmental vs. subtotal/total colectomy for colonic Crohn's disease: a meta-analysis. *Colorectal Dis.* - 2006;8:82-90.
 185. Tichansky D., Cagir B., Yoo E., et al. Strictureplasty for Crohn's disease: meta-analysis. *Dis Colon Rectum.* 2000;43:911-9.
 186. Reese G.E., Purkayastha S., Tilney H.S., et al. Strictureplasty vs. resection in small bowel Crohn's disease: an evaluation of short-term outcomes and recurrence. *Colorectal Dis.* - 2007;9:686-94.
 187. Yamamoto T., Allan R.N., Keighley M.R. Effect of fecal diversion alone on perianal Crohn's disease. *World J. Surg.* - 2000;24:1258-62.
 188. Melton G.B., Fazio V.W., Kiran R.P., et al. Long-term outcomes with ileal pouch-anal anastomosis and Crohn's disease: pouch retention and implications of delayed diagnosis. *Ann. Surg.* - 2008;248:608-16.
 189. Bergeron V., Vienne A., Sokol H., et al. Risk factors for neoplasia in inflammatory bowel disease patients with pancolitis. *Am. J. Gastroenterol.* – 2010 *Am J Gastroenterol.* 2010 Nov;105(11):2405-11. doi:10.1038/ajg.2010.248.
 190. Jess T., Loftus Jr E.V., et al. Risk of intestinal cancer in inflammatory bowel disease: a population-based study from olmsted county, Minnesota. *Gastroenterology.* – 2006; 130: 1039-46.

191. de Bie CI, Paerregaard A, Kolacek S, et al. Disease phenotype at diagnosis in pediatric Crohn's disease: 5-year analyses of the EUROKIDS Registry. *Inflammatory Bowel Diseases*. 2013;19(2):378-85.
192. Dietz D.W., Laureti S., Strong S.A., et al. Safety and longterm efficacy of strictureplasty in 314 patients with obstructing small bowel Crohn's disease. *J. Am. Coll. Surg.* - 2001;192:330-7.
193. Kumar A, Auron M, Aneja A, et al. Inflammatory bowel disease: perioperative pharmacological considerations. *Mayo Clin Proc.* 2011; 86(8):748-757. doi:10.4065/mcp.2011.0074.
194. Aberra FN, Lewis JD, Hass D, et al. Corticosteroids and immunomodulators: postoperative infectious complication risk in inflammatory bowel disease patients. *Gastroenterology*. 2003;125(2):320-7.
195. Lake J.P., Firoozmand E., Kang J.C., et al. Effect of high-dose steroids on anastomotic complications after proctocolectomy with ileal pouch-anal anastomosis. *J. Gastrointest. Surg.* – 2004; 8: 547-51.
196. Tay GS, Binion DG, Eastwood D, et al. Multivariate analysis suggests improved perioperative outcome in Crohn's disease patients receiving immunomodulator therapy after segmental resection and/or strictureplasty. *Surgery*. 2003;134(4):565-72.
197. Subramanian V., Pollok R.C., Kang J.Y., et al. Systematic review of postoperative complications in patients with inflammatory bowel disease treated with immunomodulators. *Br. J. Surg.* – 2006; 93: 793-9.
198. Pugliese D., Armuzzi A., Rizzo G. et al. Effect of anti-TNF-alpha treatment on short-term post-operative complications in patients with inflammatory bowel disease. *Gut.* – 2010; 59 (Suppl III):A13.
199. Kopylov U, Ben-Horin S, Zmora O, et al. Anti-tumor necrosis factor and postoperative complications in Crohn's disease: systematic review and meta-analysis. *Inflammatory Bowel Diseases*. 2012;18(12):2404-13.
200. Billioud V, Ford AC, Tedesco ED. Preoperative use of anti-TNF therapy and postoperative complications in inflammatory bowel diseases: A meta-analysis. *J Crohns Colitis*. 2013;7:853–867. doi:10.1016/j.crohns.2013.01.014.
201. El-Hussuna A, Krag A, Olaison G, et al. The effect of anti-tumor necrosis factor alpha agents on postoperative anastomotic complications in Crohn's disease: a systematic review. *Diseases of the Colon & Rectum*. 2013;56(12):1423-33.

202. Yang ZP, Hong L, Wu Q, et al. Preoperative infliximab use and postoperative complications in Crohn's disease: a systematic review and meta-analysis. *International Journal Of Surgery*. 2014;12(3):224-30.
203. Wagner IJ, Rombeau JL. Nutritional support of surgical patients with inflammatory bowel disease. *Surg Clin North Am*. 2011 Aug;91(4):787-803, viii. doi: 10.1016/j.suc.2011.04.013.
204. Hartman C, Eliakim R, Shamir R. Nutritional status and nutritional therapy in inflammatory bowel diseases. *World J Gastroenterol* 2009 June 7; 15(21):2570-2578. doi:10.3748/wjg.15.2570.
205. Jacobson S. Early postoperative complications in patients with Crohn's disease given and not given preoperative total parenteral nutrition. *Scand J Gastroenterol*. 2012;47(2):170-7.
206. Li Y, Zuo L, Zhu W, et al. Role of exclusive enteral nutrition in the preoperative optimization of patients with Crohn's disease following immunosuppressive therapy. *Medicine (Baltimore)*. 2015;94(5):e478.
207. Keljo DJ, Markowitz J, Langton C, et al. Course and Treatment of Perianal Disease in Children Newly Diagnosed with Crohn's Disease. *Inflamm Bowel Dis*. 2009 Mar; 15(3):383-387. doi:10.1002/ibd.20767.
208. Водилова О.В., Мазанкова Л.Н., Халиф И.Л. Особенности течения болезни Крона в детском возрасте. *Российский журнал гастроэнтерологии, гепатологии, колопроктологии*. - 2003. - Т.11. - №6. - С.69-73.
209. Rosen MJ, Moulton DE, Koyama T, et al. Endoscopic Ultrasound to Guide the Combined Medical and Surgical Management of Pediatric Perianal Crohn's Disease. *Inflamm Bowel Dis*. 2010 Mar; 16(3):461–468. doi:10.1002/ibd.21067.
210. Hukkinen M, Pakarinen MP, Piekkala M et al. Treatment of complex perianal fistulas with seton and infliximab in adolescents with Crohn's disease. *J Crohns Colitis*. 2014; 8:756–762. doi:10.1016/j.crohns.2014.01.001.
211. Seemann NM, Elkadri A, Walters TD, Langer JC. The role of surgery for children with perianal Crohn's disease. *J Pediatr Surg*. 2015 Jan; 50(1):140-3. doi:10.1016/j.jpedsurg.2014.10.034.
212. Шельгин Ю.А., Кашников В. Н., Болихов К. В. и соавт. Эффективность илеостомии при болезни Крона толстой кишки с перианальными поражениями. *Российский журнал гастроэнтерологии, гепатологии, колопроктологии*. - 2011. - Т.21. - №6. - С.64-68.
213. Щербак О.В., Разумовский А.Ю., Шумилов П.В., Сытков В.В. Хирургические подходы к лечению детей и подростков с перианальной болезнью Крона. *Вестник хирургической гастроэнтерологии* 2019. №4. С. 45-55.

214. Short SS, Dubinsky MC, Rabizadeh S, et al. Distinct phenotypes of children with perianal perforating Crohn's disease. *J Pediatr Surg.* 2013 Jun; 48(6):1301–1305. doi:10.1016/j.jpedsurg.2013.03.027.
215. Singer AAM, Gadepalli SK, Eder SJ, et al. Fistulizing Crohn's Disease Presenting After Surgery on a Perianal Lesion. *PEDIATRICS* 2016 Mar; 137(3): e2 0152878. DOI: 10.1542/peds.2015-2878
216. Щербакова О.В., Разумовский А.Ю., Шумилов П.В., Ионов А.Л. Выбор оптимальной стратегии лечения детей с болезнью Крона и кроноподобными иммунодефицитами с перианальными поражениями. *Вопросы детской диетологии.* 2019. Т. 17. № 1. С. 7-16. DOI: 10.20953/1727-5784-2019-1-7-16
217. Lovasz BD, Lakatos L, Horvath A, et al. Evolution of disease phenotype in adult and pediatric onset Crohn's disease in a population-based cohort. *World J Gastroenterol.* 2013 Apr; 19(14):2217–2226. doi:10.3748/wjg.v19.i14.2217.
218. Al-Breiki S, Al-Faraidy N. A Crohn's disease rectovaginal fistula in a nine year old girl masquerading as a case of sexual abuse, and literature review. *Journal of the Saudi Society of Dermatology & Dermatologic Surgery.* 2013;17:25–28. doi:10.1016/j.jssdds.2012.12.001.
219. Шельгин Ю.А., Кашников В. Н., Болихов К. В., Варданян А.В. Предикторы эффективности илеостомии при осложненных формах болезни Крона толстой кишки. *Анналы хирургии.* - 2012. - №3. - С.37-42.
220. Galandiuk S, Kimberling J, Al-Mishlab TG, et al. Perianal Crohn Disease. Predictors of Need for Permanent Diversion. *Ann Surg.* 2005 May; 241(5):796–802. doi:10.1097/01.sla.0000161030.25860.c1.
221. Gasparetto M, Guariso G, Visona L, et al. Clinical course and outcomes of diagnosing Inflammatory Bowel Disease in children 10 years and under: retrospective cohort study from two tertiary centres in the United Kingdom and in Italy. *BMC Gastroenterology.* 2016; 16:35. doi:10.1186/s12876-016-0455-y.
222. Lawal TA, Frischer JS, Falcone RA, et al. The transanal approach with laparoscopy or laparotomy for the treatment of rectal strictures in Crohn's disease. *J Laparoendosc Adv Surg Tech A.* 2010 Nov; 20(9):791-5. doi:10.1089/lap.2009.0470.
223. Tozer PJ, Burling D, Gupta A, et al. Review article: medical, surgical and radiological management of perianal Crohn's fistulas. *Aliment Pharmacol Ther.* 2011; 33:5–22.
224. Головенко А.О., Халиф И.Л., Головенко О.В. Профилактика послеоперационных рецидивов болезни Крона (обзор литературы). *Колопроктология.* - 2012. - № 4 (42). - С.40-48.
225. Bernell O, Lapidus A, Hellers G. Risk Factors for Surgery and Postoperative Recurrence in Crohn's Disease. *Ann Surg.* 2000 Jan; 231(1):38-45.

225. Gasparetto M, Guariso G. Highlights in Inflammatory Bowel Disease: Epidemiology and Its Natural History in the Paediatric Age. *Gastroenterol Res Pract.* 2013; 829040:12. doi:10.1155/2013/829040.
226. Terdiman J.P., Prevention of postoperative recurrence in Crohn's disease. *Clin. Gastroenterol. Hepatol.* - 2008. 6(6): p. 616-20.
227. Loly C., Belaiche J., Louis E. Predictors of severe Crohn's disease. *Scand. J. Gastroenterol.* - 2008;43:948-54.

Приложение А1. Состав рабочей группы

Баранов Александр Александрович акад. РАН, профессор, д.м.н.; почетный президент Союза педиатров России, советник руководителя НИИ педиатрии и охраны здоровья детей ЦКБ РАН, главный внештатный специалист педиатр Минздрава России

Намазова-Баранова Лейла Сеймуровна., акад. РАН, профессор, д.м.н., президент Союза педиатров России; паст-президент ЕРА/UNEPISA; руководитель НИИ педиатрии и охраны здоровья детей ЦКБ РАН, заведующая кафедрой факультетской педиатрии педиатрического факультета ФГБОУ ВО «РНИМУ им. Н.И. Пирогова» Минздрава России, главный внештатный детский специалист по профилактической медицине Минздрава России

Потапов Александр Сергеевич, д.м.н., профессор, член Союза педиатров России (участие в исходной версии документа)

Корниенко Елена Александровна, д.м.н., профессор, член Союза педиатров России

Щербакова Ольга Вячеславовна, к.м.н., заведующая хирургическим отделением №1 РДКБ ФГАОУ ВО РНИМУ им. Н.И. Пирогова Минздрава России, член Российской Ассоциации детских хирургов член Союза педиатров России

Габруская Татьяна Викторовна, к.м.н., член Союза педиатров России (участие в исходной версии документа)

Горелов А.В. член-корр. РАН, профессор, заместитель директора по научной работе ФБУН «Центральный научно-исследовательский институт эпидемиологии» Роспотребнадзора д.м.н., профессор кафедры детских болезней ФГАОУ «Первый МГМУ им. И.М. Сеченова» Минздрава России (Сеченовский Университет)

Захарова Ирина Николаевна, д.м.н., профессор, член Союза педиатров России (участие в исходной версии документа)

Панфилова Виктория Николаевна, д.м.н., доцент, член Союза педиатров России (участие в исходной версии документа)

Печкуров Дмитрий Владимирович, д.м.н., профессор, член Союза педиатров России (участие в исходной версии документа)

Урсова Наталья Игоревна, д.м.н., профессор, член Союза педиатров России (участие в исходной версии документа)

Федулова Эльвира Николаевна, д.м.н., профессор, член Союза педиатров России (участие в исходной версии документа)

Анушенко Антон Олегович, член Союза педиатров России (участие в исходной версии документа)

Камалова Аэлига Асхатовна, д.м.н., доцент, член Союза педиатров России (участие в исходной версии документа)

Шумилов Петр Валентинович, д.м.н., профессор, член Союза педиатров России (участие в исходной версии документа)

Бельмер Сергей Викторович, д.м.н., профессор, член Союза педиатров России (участие в исходной версии документа)

Лохматов Максим Михайлович, д.м.н., профессор, член Союза педиатров России (участие в исходной версии документа)

Щиголева Наталья Евгеньевна, к.м.н., член Союза педиатров России (участие в исходной версии документа)

Сичинава Ирина Вениаминовна, доктор медицинских наук, доцент по кафедре, профессор кафедры детских болезней ФГАОУ ВО Первый МГМУ им. И.М. Сеченова Минздрава России (Сеченовский Университет), член Союза педиатров России

Сурков Андрей Николаевич, д.м.н., заведующий отделением гастроэнтерологии ФГАОУ «НМИЦ здоровья детей» Минздрава России, член Союза педиатров России

Цимбалова Екатерина Георгиевна, к.м.н., внештатный специалист МЗ МО-главный детский гастроэнтеролог МО, член Союза педиатров России, член детской группы Российского общества по изучению ВЗК

Скворцова Тамара Андреевна, к.м.н., Главный внештатный детский специалист гастроэнтеролог Департамента здравоохранения г. Москва, руководитель Центра детской гастроэнтерологии и Центра ВЗК, заведующая отделением гастроэнтерологии ГБУЗ «Морозовская детская городская клиническая больница ДЗМ»

Петрайкина Елена Ефимовна, д.м.н., директор РДКБ ФГАОУ ВО РНИМУ им. Н.И. Пирогова Минздрава России, профессор кафедры факультетской педиатрии педиатрического факультета РНИМУ имени Н.И. Пирогова, профессор кафедры доказательной медицины медицинского института РУДН, Главный внештатный специалист детский эндокринолог Департамента здравоохранения города Москвы

Горячева Ольга Александровна к.м.н., педиатр, гастроэнтеролог, ГБУЗ «Морозовская детская городская клиническая больница ДЗМ», кафедры пропедевтики детских болезней педиатрического факультета РНИМУ имени Н.И. Пирогова

Ткаченко Михаил Арнольдович, к.м.н., педиатр, гастроэнтеролог, главный внештатный гастроэнтеролог Комитета по Здравоохранению Ленинградской области, доцент кафедры поликлинической педиатрии имени академика А.Ф. Тура Санкт-Петербургского государственного педиатрического медицинского университета.

Разумовский Александр Юрьевич. (член-корр. РАН, д.м.н., проф., заведующий кафедрой детской хирургии ФГАОУ ВО РНИМУ имени Н.И. Пирогова Минздрава России),

Поддубный Игорь Витальевич (д.м.н., проф., заведующий кафедрой детской хирургии, Московский государственный медико-стоматологический университет им. А.И.Евдокимова),

Подкаменев Алексей Владимирович д.м.н., Санкт-Петербургский государственный педиатрический медицинский университет, доцент/проф. кафедры хирургических болезней детского возраста им. академика Г.А. Баирова),

Филиппов Дмитрий Владимирович. к.м.н., Санкт-Петербургский государственный педиатрический медицинский университет, доцент кафедры хирургических болезней детского возраста им. академика Г.А. Баирова)

Яблокова Екатерина Александровна кандидат медицинских наук, доцент кафедры детских болезней ФГАОУ ВО Первый МГМУ им. И.М. Сеченова Минздрава России (Сеченовский Университет)член Союза педиатров России

Зокиров Нурали Зоирович, д.м.н., заведующий кафедрой Академии последипломного образования ФГБУ ФНКЦ ФМБА России, ФГБУ «ФНКЦ детей и подростков ФМБА России», член Союза педиатров России

Авторы подтверждают отсутствие финансовой поддержки/конфликта интересов, который необходимо обнародовать.

Приложение А2. Методология разработки клинических рекомендаций

Целевая аудитория данных клинических рекомендаций:

1. Врачи педиатры
2. Врачи общей практики (семейные врачи)
3. Гастроэнтерологи, осуществляющие медицинскую помощь детям
4. Колопроктологи
5. Детские хирурги
6. Эндоскописты
7. Медицинские работники со средним медицинским образованием
8. Организаторы здравоохранения
9. Врачи-эксперты медицинских страховых организаций (в том числе при проведении медико-экономической экспертизы).

Рекомендации составлены на основании данных литературы, Европейского доказательного консенсуса по диагностике и лечению БК у детей [2], представленного совместно Европейским

обществом по изучению язвенного колита и болезни Крона и Европейским обществом педиатров гастроэнтерологов, гепатологов и нутрициологов (ESPGHAN) в 2014г, Британского [143] и Североамериканского [144], а также на основе доказательного консенсуса Всемирной Организации Здравоохранения по лечению ВЗК [4] и лечению перианальной формы БК [145]; клинических рекомендаций по лечению взрослых пациентов с БК - Европейских [146, 147] и Российскими рекомендациями по диагностике и лечению болезни Крона у взрослых пациентов Российских Ассоциаций колопроктологов и гастроэнтерологов [8].

Клинические рекомендации отражают мнение экспертов по ключевым вопросам. В клинической практике могут возникать ситуации, выходящие за рамки представленных рекомендаций, поэтому окончательное решение о тактике ведения каждого пациента должен принимать лечащий врач, на котором лежит ответственность за его лечение.

Таблица 1. Шкала оценки уровней достоверности доказательств (УДД) для методов диагностики (диагностических вмешательств)

УДД	Расшифровка
1	Систематические обзоры исследований с контролем референсным методом или систематический обзор рандомизированных клинических исследований с применением мета-анализа
2	Отдельные исследования с контролем референсным методом или отдельные рандомизированные клинические исследования и систематические обзоры исследований любого дизайна, за исключением рандомизированных клинических исследований, с применением мета-анализа
3	Исследования без последовательного контроля референсным методом или исследования с референсным методом, не являющимся независимым от исследуемого метода или нерандомизированные сравнительные исследования, в том числе когортные исследования
4	Несравнительные исследования, описание клинического случая
5	Имеется лишь обоснование механизма действия или мнение экспертов

Таблица 2. Шкала оценки уровней достоверности доказательств (УДД) для методов профилактики, лечения и реабилитации (профилактических, лечебных, реабилитационных вмешательств)

УДД	Расшифровка
1	Систематический обзор РКИ с применением мета-анализа
2	Отдельные РКИ и систематические обзоры исследований любого дизайна, за исключением РКИ, с применением мета-анализа
3	Нерандомизированные сравнительные исследования, в т.ч. когортные исследования
4	Несравнительные исследования, описание клинического случая или серии случаев, исследования «случай-контроль»
5	Имеется лишь обоснование механизма действия вмешательства (доклинические исследования) или мнение экспертов

Таблица 3. Шкала оценки уровней убедительности рекомендаций (УУР) для методов профилактики, диагностики, лечения и реабилитации (профилактических, диагностических, лечебных, реабилитационных вмешательств)

УУР	Расшифровка
А	Сильная рекомендация (все рассматриваемые критерии эффективности (исходы) являются важными, все исследования имеют высокое или удовлетворительное методологическое качество, их выводы по интересующим исходам являются согласованными)
В	Условная рекомендация (не все рассматриваемые критерии эффективности (исходы) являются важными, не все исследования имеют высокое или удовлетворительное методологическое качество и/или их выводы по интересующим исходам не являются согласованными)
С	Слабая рекомендация (отсутствие доказательств надлежащего качества (все рассматриваемые критерии эффективности (исходы) являются неважными, все исследования имеют низкое методологическое качество и их выводы по интересующим исходам не являются согласованными)

Порядок обновления клинических рекомендаций.

Механизм обновления клинических рекомендаций предусматривает их систематическую актуализацию – не реже чем один раз в три года, а также при появлении новых данных с позиции доказательной медицины по вопросам диагностики, лечения, профилактики и реабилитации конкретных заболеваний, наличии обоснованных дополнений/замечаний к ранее утверждённым КР, но не чаще 1 раза в 6 месяцев.

Приложение А3. Справочные материалы, включая соответствие показаний к применению и противопоказаний, способов применения и доз лекарственных препаратов, инструкции по применению лекарственного препарата

Данные клинические рекомендации разработаны с учетом следующих нормативно-правовых документов:

1) Об утверждении порядка оказания педиатрической помощи (Приказ Министерства здравоохранения Российской Федерации N 366н от 16 апреля 2012 г.)

2) «Об утверждении порядка оказания медицинской помощи населению с заболеваниями толстой кишки, анального канала и промежности колопроктологического профиля» Приказ от 2 апреля 2010 г. № 206н Министерства здравоохранения и социального развития Российской Федерации;

3) «Об утверждении Порядка оказания медицинской помощи населению по профилю «гастроэнтерология»; приказ Минздрава России от 12 ноября 2012 г. № 906н

4) «Об утверждении Порядка оказания медицинской помощи по профилю «детская хирургия» приказ Минздрава России от 31 октября 2012 г. № 562н Информация о лекарственных препаратах: <https://grls.rosminzdrav.ru/>

Основные нормативно-правовые акты, регулирующие оказание паллиативной медицинской помощи

1. Федеральный закон "О внесении изменений в Федеральный закон "Об основах охраны здоровья граждан в Российской Федерации" по вопросам оказания паллиативной медицинской помощи" от 06.03.2019 № 18-ФЗ.
2. Приказ Минздрава России № 345н, Минтруда России от 31.05.2019 № 372н «Об утверждении положения об организации оказания паллиативной медицинской помощи, включая порядок взаимодействия медицинских организаций, организаций социального обслуживания и общественных объединений, иных некоммерческих организаций, осуществляющих свою деятельность в сфере охраны здоровья».
3. Приказ Минздрава России № 348н от 31 мая 2019 года «Об утверждении перечня медицинских изделий, предназначенных для поддержания органов и систем организма человека, предоставляемых для использования на дому».
4. Приказ Минздрава России № 505н от 10 июля 2019 года «Об утверждении Порядка передачи от медицинской организации пациенту (его законному представителю) медицинских изделий, предназначенных для поддержания функций органов и систем организма человека, для использования на дому при оказании паллиативной медицинской помощи».
5. Приказ МЗ РФ № 831 от 3 октября 2019 года «Об утверждении ведомственной целевой программы «Развитие системы оказания паллиативной медицинской помощи».

Прочие нормативно-правовые документы, с учетом которых разработаны клинические рекомендации:

1. Федеральный закон от 21 ноября 2011 г. № 323-ФЗ «Об основах охраны здоровья граждан в Российской Федерации» (Собрание законодательства Российской Федерации, 2011 г., № 48, ст. 6724);
2. Международная классификация болезней, травм и состояний, влияющих на здоровье (МКБ – 10);
3. Приказ МЗ РФ от 20 декабря 2012г. № 1183н Об утверждении номенклатуры должностей медицинских работников и фармацевтических работников.
4. Приказ МЗ РФ от 23 июля 2010 г. № 541н. Единый квалификационный справочник должностей руководителей, специалистов и служащих, раздел Квалификационные характеристики должностей работников в сфере здравоохранения.
5. Федеральный закон от 25.12.2018 № 489 489-ФЗ «О внесении изменений в статью 40 Федерального закона "Об обязательном медицинском страховании в Российской Федерации" и Федеральный закон "Об основах охраны здоровья граждан в Российской Федерации" по вопросам клинических рекомендаций».
6. Приказ Минздрава России № 103н от 28.02.2019 г. «Об утверждении порядка и сроков разработки клинических рекомендаций, их пересмотра, типовой формы клинических рекомендаций и требований к их структуре, составу и научной обоснованности включаемой в клинические рекомендации информации».
7. Приказ Минздрава России от 13.10.2017 N 804н "Об утверждении номенклатуры медицинских услуг".
8. Приказ Министерства труда и социальной защиты РФ от 27 августа 2019 г. n 585н "О классификациях и критериях, используемых при осуществлении медико-социальной экспертизы граждан федеральными государственными учреждениями медико-социальной экспертизы" (вступает в силу с 1 января 2020 года);
9. Приказ Министерства здравоохранения РФ от 14 января 2019 г. № 4н «Об утверждении порядка назначения лекарственных препаратов, форм рецептурных бланков на лекарственные препараты, порядка оформления указанных бланков, их учета и хранения»
10. Приказ Министерство здравоохранения и социального развития Российской Федерации «О порядке применения лекарственных средств у больных по жизненным показаниям» от 9 августа 2005 г. № 494
11. Перечень специализированных продуктов лечебного питания для детей-инвалидов на 2021 год, Распоряжение Правительства Российской Федерации от 7 декабря 2020 г. № 3242-р

Примеры диагнозов

При формулировании диагноза следует отразить протяженность поражения, характер течения заболевания, тяжесть текущей атаки или наличие ремиссии, наличие гормональной зависимости или резистентности, а также наличие осложнений БК, состояние роста. Ниже приведены примеры формулировок диагноза:

- Болезнь Крона: поражение 12-перстной, тощей и подвздошной кишки (L4a, L4b, L1), стриктурирующая форма (B2) (стриктура тощей кишки с нарушением кишечной проходимости), Хроническое непрерывное течение, гормональная резистентность, тяжелая атака, задержка роста (G1)
-

Приложение А3.1 Исследования, рекомендованные к проведению перед назначением иммуносупрессоров и биологических агентов

[Oliveira SB, Monteiro IM. Diagnosis and management of inflammatory bowel disease in children. BMJ. 2017 May 31;357:j2083].

Препараты	Скрининг перед началом терапии	Мониторинг в процессе лечения
Иммуносупрессоры	Туберкулез (см. раздел «Лабораторные методы») Тест на беременность перед метотрексатом** ¹ Рассмотреть определение титров антител к вирусу Epstein-Barr	Общий (клинический) анализ крови развернутый и «печеночные ферменты» каждые 3 месяца
Биологические агенты	Туберкулез ² (см. Раздел «Лабораторные методы»)(HbSAg ³ Методы визуализации в случае подозрения на наличие интраабдоминального или параректального абсцесса или фистулы (см. раздел «Инструментальные методы»	Общий (клинический) анализ крови развернутый и «печеночные ферменты» каждый визит (с инфузией), скрининг на туберкулез - ежегодно

¹Только для девушек.

²Рассмотреть необходимость обследования на гистоплазмоз, в зависимости от региона проживания

³Рекомендовать соответствующую вакцинацию.

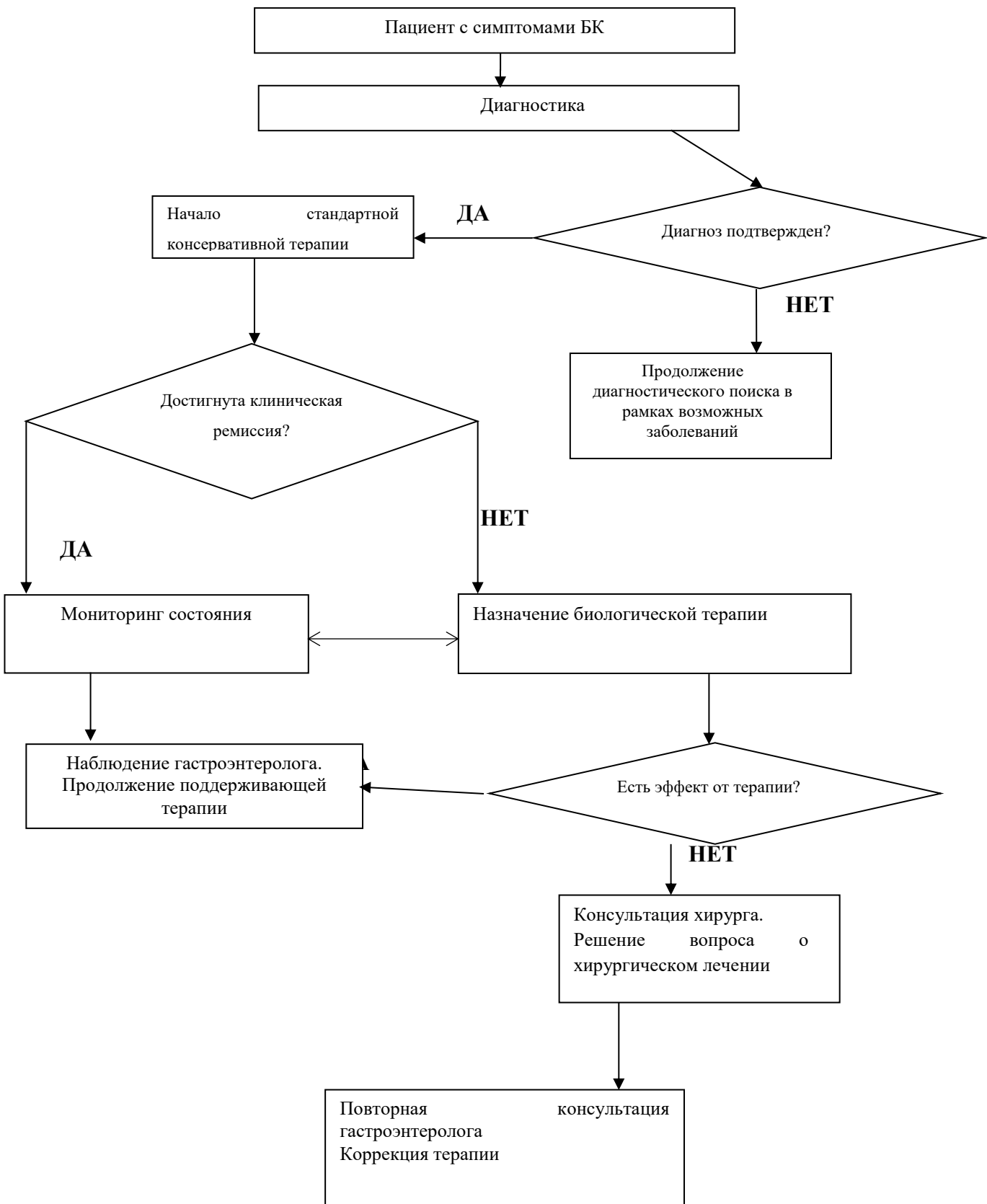
Приложение А3.2 Расшифровка примечаний

- ...** – препарат входит в перечень жизненно необходимых и важнейших лекарственных препаратов (Распоряжение Правительства РФ от 12.10.2019 № 2406-р «Об утверждении перечня жизненно необходимых и важнейших лекарственных препаратов на 2020 год, а также перечней лекарственных препаратов для медицинского применения и минимального ассортимента лекарственных препаратов, необходимых для оказания медицинской помощи»)
- # - применение off-label – вне зарегистрированных в инструкции лекарственного средства показаний осуществляется по решению врачебной комиссии, с разрешения Локального этического комитета медицинской организации (при наличии), с условием подписанного информированного согласия родителей (законного представителя) и пациента в возрасте старше 15 лет;
- *** - медицинское изделие, имплантируемое в организм человека при оказании медицинской помощи в рамках программы государственных гарантий бесплатного оказания гражданам медицинской помощи.

Примеры формулировки диагноза

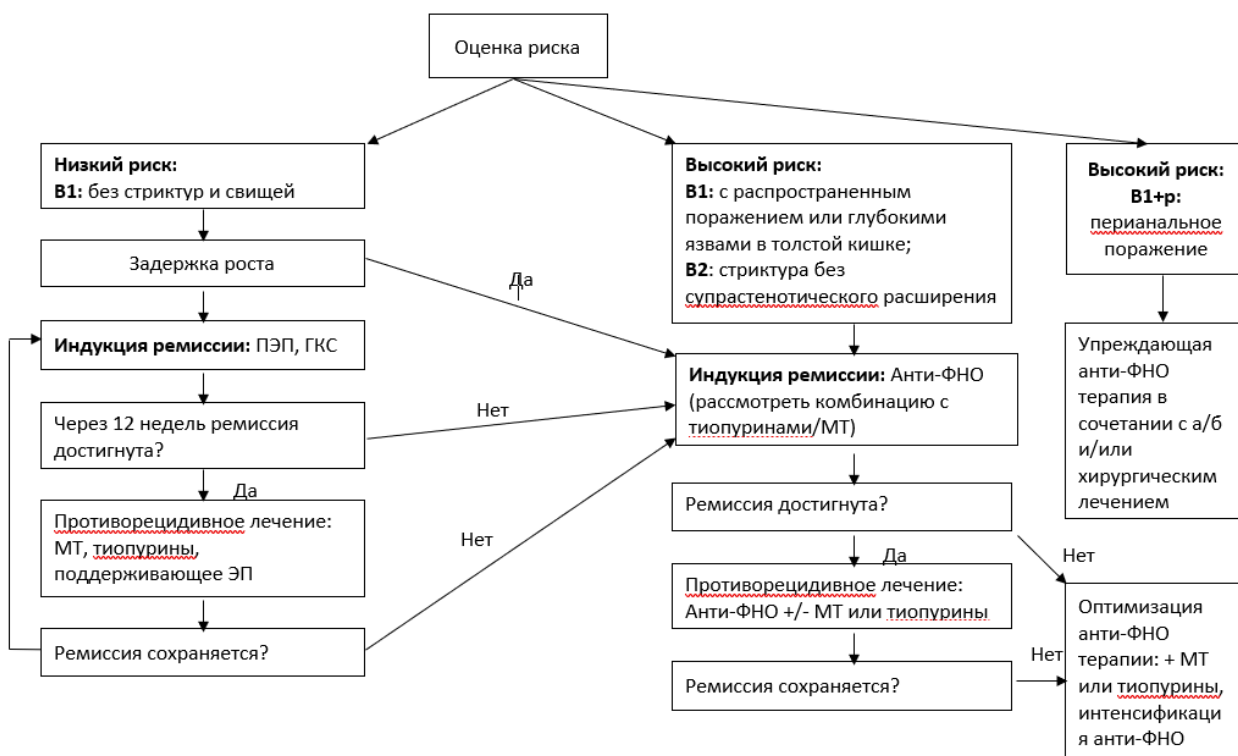
- Болезнь Крона: илеоколит с поражением терминального отдела подвздошной кишки, слепой и восходящей ободочной кишки (L3), пенетрирующая форма осложненная инфильтратом брюшной полости, наружным кишечным свищом и перианальными поражениями (передняя и задняя анальные трещины) (B3p), среднетяжелая атака, хроническое рецидивирующее течение, без нарушения роста (G0)
- Болезнь Крона: терминальный илеит (L1), стенозирующая форма (стриктура терминального отдела подвздошной кишки без нарушения кишечной проходимости) (B2), хроническое рецидивирующее течение, ремиссия, без нарушения роста (G0).
- Болезнь Крона: колит с поражением восходящей ободочной, сигмовидной и прямой кишки (L2), воспалительная форма (B1p), хроническое непрерывное течение, тяжелая атака. Перианальные проявления в виде анальной трещины. Гормональная зависимость, без нарушения роста (G0).
- Болезнь Крона: колит с поражением прямой, сигмовидной и нисходящей ободочной кишки (L2), хроническое рецидивирующее течение, минимальной активности, осложненный стриктурой сигмовидной кишки с супрастеностическим расширением (B2), без нарушения роста (G0).

Приложение Б. Алгоритмы ведения пациента



Приложение Б1. Алгоритм лечения БК

*van Rhee PF, Aloji M, Assa A, Bronsky J, Escher JC, Fagerberg UL, Gasparetto M, Gerasimidis K, Griffiths A, Henderson P, Koletzko S, Kolho KL, Levine A, van Limbergen J, Martin de Carpi FJ, Navas-López VM, Oliva S, de Ridder L, Russell RK, Shouval D, Spinelli A, Turner D, Wilson D, Wine E, Ruemmele FM. The Medical Management of Paediatric Crohn's Disease: an ECCO-ESPGHAN Guideline Update. J Crohns Colitis. 2020 Oct 7:jjaa161. doi: 10.1093/ecco-jcc/jjaa161. Epub ahead of print. PMID: 33026087



Приложение В. Информация для пациента

БК – хроническое воспалительное заболевание ЖКТ, которое может затрагивать любой отдел ЖКТ, от ротовой полости до заднего прохода и перианальной области.

На настоящий момент способа полностью исцелиться от этого заболевания не существует, поэтому при БК в большинстве случаев проводится постоянное лечение различными препаратами, чтобы подавить и ограничить распространение воспаления, а также, чтобы предотвратить развитие осложнений.

При БК чередуются периоды усиления заболевания (рецидивы) и периоды улучшения самочувствия (наступает ремиссия).

У очень небольшой части больных ремиссия может сохраняться и без лечения, однако, в подавляющем большинстве случаев без постоянной терапии развиваются частые обострения и, главное, прогрессирует необратимое повреждение кишечной стенки. Со временем это приводит к осложнениям, которые включают сужение кишки (стриктуру), свищи (гнойные ходы из кишечника на кожу, во влагалище, в мочевого пузырь или в другую петлю кишки), перианальные поражения, общее истощение организма (кахексию) и даже рак. Эти осложнения могут угрожать жизни и часто требуют операции с удалением части кишечника, иногда – с формированием кишечной стомы.

Поскольку БК – достаточно редкое заболевание, ребенку с этой болезнью необходимо регулярно наблюдаться у врача, специализирующегося на лечении именно данной патологии, и строго следовать его рекомендациям по длительной, нередко, пожизненной, лекарственной терапии.

Следует отказаться от курения, в т.ч., пассивного, т.к. курение негативно влияет на течение болезни. Ни уровень физической нагрузки, ни прием конкретных продуктов питания, не влияют на риск обострения БК так, как влияет на него нерегулярный прием лекарств и несвоевременное обращение к специалисту.

Приложение Г1-ГН. Шкалы оценки, вопросники и другие оценочные инструменты состояния пациента, приведенные в клинических рекомендациях

Приложение Г1. Педиатрический индекс активности болезни Крона PCDAI

Оригинальное название: PCDAI (Pediatric Crohn's Disease Activity Index)

Источник (официальный сайт разработчиков, публикация с

валидацией): Turner D, Griffiths AM, Walters TD, Seah T, Markowitz J, Pfefferkorn M, Keljo D, Waxman J, Otley A, LeLeiko NS, Mack D, Hyams J, Levine A. Mathematical weighting of the pediatric Crohn's disease activity index (PCDAI) and comparison with its other short versions. *Inflamm Bowel Dis.* 2012 Jan;18(1):55-62, Turner D, Levine A, Walters TD, Focht G, Otley A, López VN, Koletzko S, Baldassano R, Mack D, Hyams J, Griffiths AM. Which PCDAI Version Best Reflects Intestinal Inflammation in Pediatric Crohn Disease? *J Pediatr Gastroenterol Nutr.* 2017 Feb;64(2):254-260

Тип: индекс

Назначение: определение активности болезни Крона у детей

Содержание (шаблон):

Критерии		балл
Боли в животе	Нет	0
	Малой интенсивности	5
	Сильной интенсивности	10
Стул, частота, консистенция	0-1 раза в день, жидкий без примесей крови	0
	2-5 раза в день, с небольшой примесью крови	5
	Более 6 раз в день	10
Самочувствие, активность	Нет ограничения активности	0
	Умеренное ограничение активности	5
	Значительное ограничение активности	10
Масса тела	Нет снижения массы тела	0
	Снижение массы тела на 1-9%	5
	Снижение массы тела более 10%	10
Рост	Ниже одного центеля	0
	От 1-2 центелей	5
	Ниже двух центелей	10
Болезненность в животе	Нет болезненности	0
	Болезненность, отмечается уплотнение	5
	Выраженная болезненность	10
Параректальные проявления	нет	0
	Активная фистула, болезненность, абсцесс	10
Внекишечные проявления	нет	0
	одно	5
	Более двух	10

Гематокрит у детей до 10 лет	>33	0
	28-32	2,5
	<28	5
Гематокрит (девочки 11-18 лет)	>34	0
	29-34	2,5
	<29	5
Гематокрит (мальчики 11-14 лет)	>35	0
	30-34	2,5
	<30	5
Гематокрит (мальчики 15-18 лет)	>37	0
	32-36	2,5
	<32	5
СОЭ (мм/час)	<20	0
	20-50	2,5
	>50	5
Альбумин (г/дл)	>3.5	0
	3.1-3.4	5
	<3.0	10

Ключ (интерпретация) PCDAI:

- <10 : отсутствие активности (ремиссия)
- 11-30 : легкая или среднетяжелая форма
- 30-100 : тяжелая форма

- Клинический ответ на лечение:
 - Снижение индекса PCDAI ≥ 15 баллов по сравнению с исходным; суммарный индекс PCDAI ≤ 30 баллов
 -
- Клиническая ремиссия:
 - PCDAI ≤ 10 баллов
- Утрата ответа на лечение:
 - Увеличение PCDAI ≥ 15 баллов или PCDAI > 30 баллов

Приложение Г2. Макро- и микроскопические признаки БК в биоптате тонкой кишки в соответствии с обновленными Порто критериями

Оригинальное название (если есть): ESPGHAN revised Porto criteria for the diagnosis of inflammatory bowel disease in children and adolescents

Источник (официальный сайт разработчиков, публикация свалидацией): Levine A., Koletzko S., Turner D., et al. ESPGHAN revised Porto criteria for the diagnosis of inflammatory bowel disease in children and adolescents – J.Pediatric Gastroenterol Nutr., 2014, v.58 (6), p.795-806

Тип:

- шкала оценки
- индекс
- вопросник
- другое (уточнить): _____

Назначение: постановка диагноза болезни Крона

Содержание (шаблон) и Ключ (интерпретация):

Макро- и микроскопические признаки болезни Крона у детей

Макроскопические	Микроскопические
<p>Специфические:</p> <ul style="list-style-type: none"> • Афтозные язвы • Щелевидные линейные или извитые язвы • Бульжная мостовая в терминальном илеуме • Стеноз с престенотической дилатацией • Утолщение стенки кишки с сужением просвета • Периаанальные поражения (свищи, абсцессы, язвы или стеноз анального канала) • Язвы в тощей или подвздошной кишках 	<p>Специфические:</p> <ul style="list-style-type: none"> • Неказеозные гранулемы на расстоянии от крипт • Очаговость и неравномерность воспаления • Трансмуральный характер инфильтрата • Подслизистый фиброз
<p>Неспецифические:</p> <ul style="list-style-type: none"> • Отек • Гиперемия • Ранимость • Гранулярность • Локальная потеря сосудистого рисунка 	<p>Неспецифические:</p> <ul style="list-style-type: none"> • Гранулема, прилежащая к разрыву крипты • Слабый воспалительный инфильтрат в собственной пластинке СОК • Эрозии и поверхностные язвы СОК • Нарушение архитектоники крипт, уменьшение бокаловидных клеток, метаплазия клеток Панета

Приложение Г3. Шкала эндоскопической активности послеоперационного рецидива болезни Крона по Rutgeerts

Оригинальное название: Rutgeerts scoring system for endoscopic recurrence 158 of Crohn's Disease
Источник (официальный сайт разработчиков, публикация с валидацией): Rutgeerts P, Geboes K, Vantrappen G, Beyls J, Kerremans R, Hiele M. Predictability of the postoperative course of Crohn's disease. *Gastroenterology* 1990;99:956–63, De Cruz P, Kamm MA, Prideaux L, Allen PB, Desmond PV. Postoperative recurrent luminal Crohn's disease: a systematic review. *Inflamm Bowel Dis.* 2012 Apr;18(4):758-77. doi: 10.1002/ibd.21825. Epub 2011 Aug 9. PMID: 21830279. Splawski JB, Pffefferkorn MD, Schaefer ME, et al. NASPGHAN Clinical Report on Postoperative Recurrence in Pediatric Crohn Disease. *J Pediatr Gastroenterol Nutr.* 2017;65(4):475-486. doi:10.1097/MPG.0000000000001606
 Sturm A, Maaser C, Calabrese E, et al. ECCO-ESGAR Guideline for Diagnostic Assessment in IBD Part 2: IBD scores and general principles and technical aspects. *J Crohns Colitis.* 2019 Mar 26;13(3):273-284. doi: 10.1093/ecco-jcc/jjy114. PMID: 30137278.]

Тип: шкала оценки

Назначение: оценка эндоскопической активности послеоперационного рецидива болезни Крона

Содержание и интерпретация:

	Оценка	Определение
Эндоскопические признаки ремиссии	i0	Нет признаков воспаления
	i1	<5 афтозных язв
Эндоскопические признаки рецидива	i2	>5 афтозных язв с нормальной слизистой оболочкой между ними <i>или</i> протяженные участки здоровой слизистой оболочки между более выраженными изъязвлениями <i>или</i> поражения, ограниченные подвздошно-толстокишечным анастомозом.
	i3	Диффузный афтозный илеит с диффузно воспаленной слизистой оболочкой
	i4	Диффузное воспаление с крупными язвами, «бульжной мостовой» и/или сужением просвета.